Reprodução em LAGARTO

Chamaleon calyptratus: Relato de caso

"Titulo em inglês no nononon nononono nononononono nonon nonono no nono"

"Titulo em espahol no nononon nononono nononononono nonon nonono no nono"

FONTE: ARQUIVO PESSOAL

Figura 1: ***Macho jovem de camaleão do Iêmen apresentando seu padrão de cor normal***

Eduardo Perez Manzo Jr.
Marco Antônio M. Scott
Fernando Figliollini
Erica Pereira Couto*
(ericavet@uol.com.br)
Médica Veterinária
Mestre em Medicina e Bem-Estar Animal
Pós-Graduada em Clínica de Animais Silvestres;
Consultório de Animais Silvestres - TUKAN

** Autora para contato*

RESUMO: O camaleão do Iêmen (*Chamaeleo calyptratus)* é um lacertídeo de médio porte, arborícola, extremamente prolífero e que atinge a maturidade sexual em poucos meses após seu nascimento. Neste relato de caso é exposto o acompanhamento médico veterinário de três exemplares de camaleão do Iêmen (dois machos e uma fêmea) do primeiro mês de vida até a finalização do ciclo reprodutivo discorrido neste trabalho: Passando pela formação de uma hierarquia dentro da colônia, seleção do casal seguida de isolamento do macho não dominante, descrição dos sinais comportamentais reprodutivos de macho e fêmea, cópula, postura (47 ovos), incubação e nascimento dos filhotes (41 animais vivos). Foi realizado o acompanhamento gestacional com exames não invasivos (ultrassonografia e radiografia) a fim de gerar baixos níveis de estresse para os animais e com isso ter pouca ou nenhuma influência direta na gestação, além disso, foi relatado todo o manejo instituído para manutenção destes animais em cativeiro, visando o crescimento saudável e o sucesso reprodutivo. Concluiu-se que através do acompanhamento médico veterinário, exames complementares e manejo adequado o sucesso reprodutivo foi atingido.

Unitermos: camaleão do Iêmen*, r*eprodução, exóticos, répteis

ABSTRACT*:* The veiled chameleon (*Chamaeleo calyptratus*) is an extremely prolific, arboreal, mid-size lacertid that reaches sexual maturity within months after its birth. This report shows the veterinary medical accompaniment of three veiled chameleon specimens (two males and one female) from the first month of life until the completion of the reproductive cycle discussed in this paper: Passing through the formation of a hierarchy inside the colony, selection of the couple followed by isolation of the non-dominant male, description of male and female reproductive behavior, copulation, laying (47 eggs), hatching and birth (41 live animals). Gestational accompaniment was performed with non invasive examinations (ultrasound and radiography) in order to ensure low levels of stress for the animals and have little or no direct influenceon pregnancy. In addition, all the management instituted to maintain and reach healthy growt hand reproductive success for these animals was reported in this paper. It was concluded that through the veterinary accompaniment, complementary examinations and proper management, reproductive success was achieved.

Keyword: reproduction, exotic, reptiles, veiled chameleon

RESUMEN: El camaleón del Yemen (*Chamaeleo calyptratus*) és un lacertideo de porte mediano, arboreo, muy prolífico y que se torna sexualmente maduro en pocos meses de vida. En este reporte está expuesto la manutención médica veterinaria de tres ejemplares de camaleón del Yemen (dos varones y una hiembra) desde su primer mes de vida hasta el final del ciclo reproductivo: estabelecimiento de jerarquía en colonia, formación de pareja y separación del varón sumiso, descripción de los señales reproductivos, cópula, puesta (quarenta y siete huevos), incubación, y eclosión (quarenta y uno animales vivos). Fueron elejidos exámenes no invasivos como ultrasonido y radiografias para disminuir estrés en el acompanhamiento gestacional y no influenciar directamente la gestación. Está reportada toda la manutención en cautiverio para crecimiento y exito reproductivo. Se concluye que el seguimiento médico veterinário, examenes complementarios y manejo adecuado traen exito a la reprodución de esta especie animal.

Palabra clave: reproducción, exótico, reptiles, camaleón del Yemen

Introdução e Levantamento Bibliográfico

Camaleão do Iêmen (*Chamaeleo calyptratus*) é uma espécie de lacertídeo de médio porte pertencente à família dos camaleões. É um animal endêmico das fronteiras da Arábia Saudita com o Iêmen e é encontrado principalmente nos pântanos secos e florestas altas. São animais arborícolas encontrados preferencialmente em copas de arvores ou arbustos densos. Toleram o clima seco e é a única espécie de camaleão que possui grande tolerância a mudanças de temperaturas (devido à variação climática de onde é endêmico), mas preferem serem mantidos entre 24 e 35 graus[1].

Esta espécie é reconhecida pelas cores fortes e marcantes, caracterizadas em listras, manchas e pontos distribuídos na lateral do corpo e cabeça. Sua cabeça possui uma crista em forma de "elmo" bem desenvolvida que auxilia no dimorfismo sexual. As cores predominantes são o verde intenso distribuído pelo corpo e

o amarelo, azul e preto distribuídos entre as listras, manchas e pontos, vale lembrar que a capacidade de mimetismo encontrada nesta espécie de camaleão é incrível[1].

Os machos do camaleão do Iêmen possuem o corpo robusto que varia entre 43 e 60 cm da cabeça a ponta da cauda, possuem um "elmo" bem desenvolvido e geralmente apresentam as cores mais vibrantes em relação às fêmeas, já estas, apresentam o corpo menos robusto e cores menos vibrantes, assim como o "elmo" mais discreto e menos protuberante, seu corpo varia de 25 a 40 cm. Quando filhotes estas características são bem mais discretas, quase imperceptíveis, porém a sexagem é simples devido à presença de um esporão bem evidente nos membros posterior dos machos (**Figura 2**), visível desde o nascimento do animal[1].

FONTE: ARQUIVO PESSOAL

Figura 2: Círculo vermelho evidenciando o esporão encontrado em ambos os membros posteriores de neonatos machos de Camaleão do Iêmen

São animais territoriais com animais da mesma espécie e preferencialmente devem ser mantidos sozinhos. Machos apresentam comportamento agressivo com outros indivíduos do mesmo sexo e toleram bem as fêmeas apenas no período reprodutivo, já as fêmeas são mais tolerantes e podem aceitar melhor a presença de outros indivíduos no mesmo território. Com animais de outras espécies são tímidos e geralmente não buscam o contato[1]. Em um estudo que testou o comportamento de filhotes de camaleão do Iêmen criados em situação de isolamento (geralmente ocorre com répteis cativos), mostrou que estes animais tendem a não apresentar comportamento territorial quando expostos a outros animais, diferente dos animais criados em grupos, onde a exposição constante e disputa por alimento faz com que os animais passem a demonstrar comportamento de defesa de território. Dificilmente esta espécie apresenta comportamento de ataque físico, apresentando então apenas sinais como vocalizações e rituais de defesa do território com apresentação de porte, pernas estivadas e estufando o corpo[2].

Este camaleão possui o hábito alimentar onívoro, porém a maior parte do ano apresenta hábito primordialmente insetívoro. Em cativeiro geralmente são mantidos com a alimentação a base de grilos negros (*Gryllus assimilis*)[1]. Devido à forma com que são mantidos em cativeiro estes animais tendem a apresentar uma série de deficiências nutricionais que podem desencadear uma diversidade de patologias clínicas[3,4].

Devido ao desequilíbrio entre cálcio (Ca) e fósforo (P) gerado na alimentação com a utilização de grilos negros (relação entre Ca:P em grilos negros é de 1:3, enquanto é indicado para o organismo 2:1), recomenda-se a suplementação alimentar dos camaleões com cálcio e vitamina D, além da exposição a raios UV provenientes de lâmpadas especificas para répteis diariamente por pelo menos 8 horas (correspondência ao fotoperíodo). A utilização destas lâmpadas propicia a síntese endógena de vitamina D pelo organismo, simulando assim a exposição diária ao sol[3,4].

Em camaleões do Iêmen a coloração está relacionada a muitos fatores de interação social, entre eles, a reprodução. Para entender as alterações ocorridas na cor é fundamental conhecer o fenótipo apresentado por machos e fêmeas no momento de repouso. Machos adultos apresentam um padrão de cor com o fundo verde pálido ou bege, listras verticais amareladas e linhas horizontais escuras com a tonalidade variando do cinza ao preto (**Figura 1**). Em rituais de corte os machos apresentam um contraste maior entre as cores escuras e claras, intensificando sua coloração e tornando-se mais vistosos, enquanto os machos que estão acuados ou na presença de predadores tornam-se opacos e com o contraste fraco entre as cores[5].

Já as fêmeas adultas possuem menos marcações e definição em seu corpo. Geralmente apresentam a cor verde oliva com marcações não definidas variando entre bege e o marrom. Suas marcações geralmente não formam padrões e são mais evidentes apenas na lateral do corpo (**Figura 3**). Quando maduras e férteis, as fêmeas apresentam marcações azuladas circulares na lateral do corpo, isso ocorre aproximadamente a cada 4 meses. Quando expostas a presença do macho neste padrão de cor, são receptivas e geralmente aceitam a corte, 24 horas após a cópula as fêmeas acrescentam pontos alaranjados pelo corpo, simbolizando a não receptividade a outros machos. Quando se encontram neste padrão de cor e permanecem na presença de outros indivíduos, sua cor se torna escura e acinzentada, simbolizando o estresse e a não receptividade[5].

FONTE: ARQUIVO PESSOAL

Figura 3: Fêmea jovem de camaleão do Iêmen apresentando seu padrão de cor normal

Esta espécie é extremamente prolífera, atingindo a maturidade sexual em cativeiro a partir dos 4 meses de idade. Em seu habitat natural a reprodução ocorre entre setembro e outubro e poucas semanas após a cópula ocorre à postura de 15 a 85 ovos. A fêmea deposita seus ovos em buracos no chão e o tempo médio de eclosão é de aproximadamente 5 meses. Em cativeiro as cópulas ocorrem geralmente no início da primavera, além disso, as fêmeas mantidas em cativeiro devido ao manejo e controle ambiental conseguem fazer até 4 posturas por ano, a incubação dura de 4 a 5 meses entre temperaturas de 25°C e 30°C. É conhecido o

fato que as fêmeas conseguem armazenar o esperma após a cópula, o que permite que o animal mesmo após a primeira postura consiga efetuar outras durante o ano sem a necessidade de outra cópula[6]. Os filhotes nascem completamente independentes dos pais, não existe nenhum tipo de cuidado parental. Geralmente suas cores são de tonalidades de verde pastel com tamanhos entre 5,5 cm até 7,5 cm, não existem diferenças gritantes entre machos e fêmeas quando neonatos, mas é possível diferenciá-los pela presença de um esporão bem visível nas patas traseiras dos machos[6]. Nos répteis ovíparos o ciclo reprodutivo das fêmeas é dividido por PIMM *et all.* (2014), em 5 fases distintas, que são:

1. Pré-vitelogênese: folículos se encontram dentro do ovário, nível de estrógeno sobe.

2. Vitelogênese: deposição de vitelo inicia e os folículos iniciam seu crescimento, alto nível de estrógeno se mantém.

3. Ovulação: pico de progesterona e testosterona sinalizam folículos prontos que logo após são expulsos do ovário para o oviduto, estrógeno volta ao nível basal.

4. Gravidez: folículos fertilizados iniciam o processo de desenvolvimento, progesterona e testosterona mantêm-se em níveis elevados para manutenção da gestação.

5. Oviposição: ovos prontos são ovipostos depois da redução dos níveis de progesterona e testosterona.

Um estudo realizado por KUMMROW (2010a) utilizou como método diagnóstico gestacional em camaleões do Iêmen a somatória entre duas técnicas não invasivas que são análise de hormônios fecais e ressonância eletromagnética. É possível notar que a análise fecal identificou um pico de estrógeno sinalizando a fase de pré-vitelogênese, este alto índice de estrógeno mantevese durante a toda fase de vitelogênese. Este hormônio propicia a deposição de vitelo nos folículos, além de mobilizar gordura para as fêmeas e iniciar outras mudanças fisiológicas necessárias para elas na próxima etapa. A queda significativa de estrógeno junto com o pico de progesterona marca o período ovulatório e início do período gestacional. Durante todo período gestacional, a progesterona se mantém elevada impedindo uma nova fase de vitelogênese e garantindo a manutenção da gestação, neste mesmo período ocorre gradualmente o aumento da testosterona que no final da gestação gera um pico. As quedas nos níveis de progesterona e testosterona indicam e iniciam a oviposição, além disso, este trabalho também mostra que a duração entre cada um destes ciclos reprodutivos é de pelo menos 132 dias[8]. Este trabalho determina as fases da gestação utilizando o acompanhamento e confirmação através da ressonância magnética em paralelo as análises de hormônios fecais e acaba indo de encontro os as fases delimitas por PIMM *et all.* (2014).

Em cativeiro devido ao cuidado intensivo aplicado aos animais e a disponibilidade de alimento em abundância, muitas fêmeas acabam por não interromper o ciclo reprodutivo, o que gera muitas vezes posturas fora da sazonalidade esperada para espécie em seu ambiente natural[7]. Este fator pode gerar diversos problemas para as fêmeas, entre eles: desgaste nutricional e físico, além de patologias relacionadas ao trato reprodutivo, destas, a distocia é a mais comum[7].

A distocia é uma desordem causada pela incapacidade da fêmea em ovipor ovos gerados durante a estação reprodutiva. Esta patologia pode ocorrer por uma diversidade de fatores, entre eles, o pequeno tamanho da fêmea (jovens e imaturas), deformidades no trato reprodutivo, tamanho desproporcional de ovos e ou má condições nutricionais da fêmea. Em geral, a distocia pode ser considerada obstrutiva ou não obstrutiva. A obstrutiva é mais severa, a fêmea não consegue evoluir os ovos formados através do peristaltismo fisiológico do ovicduto, pode gerar traumas mecânicos e adjacentes dentro da cavidade celomática. Já a não obstrutiva é menos severa e de características crônicas, ovo retido dentro do ovicduto sem causar lesões mecânicas ou adjacentes em um primeiro momento (mais comum em testudines)[9].

Uma opção como método de diagnóstico efetivo na avaliação gestacional é o ultrassom. PIMM *et all*. (2014) utilizaram este e outros métodos não invasivos para fazer o acompanhamento gestacional de um grupo de camaleões do Iêmen a fim de descrever e aperfeiçoar o acompanhamento reprodutivo desta espécie. PIMM *et al*. (2014) relata que todas as fêmeas foram submetidas ao ultrassom quinzenalmente durante todo o período reprodutivo, estas, foram contidas fisicamente sem utilização de sedativos na posição ventro-dorsal para realização do exame, a *probe* do equipamento de ultrassom foi posicionado de maneira longitudinal e vertical para melhor avaliação dos folículos, estes foram medidos através da altura, comprimento e área de superfície em todas as etapas, as medias encontradas foram em média:

1ª etapa: 94x76 mm por 58 mm² de área de superfície.

2ª etapa: 101x85 mm por 69 mm² de área de superfície.

3ª etapa: 127x80 mm por 83 mm² de área de superfície.

A diferenciação de folículos para ovos foi detectável apenas na terceira etapa, onde a hiperecogenicidade possibilitou a identificação das cascas em formação[7]. A distocia também foi possível de ser avaliada através da comparação entre os exames do mesmo animal. Estes exames apresentaram subsequentemente grande similaridade no tamanho dos ovos/folículos, indicando assim um possível processo patológico[7]. Neste trabalho PIMM *et al.* (2014) concluí que através de exames ultrassonográficos é possível identificar o desenvolvimento folicular e a transição de folículos para ovos (apenas no final da gestação onde a casca apresenta maior ecogenicidade), além disso, é possível ter significante auxilio no diagnóstico de distocias.

Relato de Caso

Foram atendidos 3 camaleões do Iêmen neonatos (dois machos e uma fêmea) com aproximadamente um mês de idade e três gramas cada para acompanhamento clínico e instrução de manejo (**Figura 4**).

FONTE: ARQUIVO PESSOAL

Figura 4: Trio de camaleões do Iêmen juvenis com aproximadamente 60 dias de acompanhamento médico veterinário (da esquerda para a direita fêmea, macho, macho alfa)

Estes animais foram criados em grupo dentro de um telário de dimensões 42cm x 42cm x 66cm, alimentados diariamente com ninfas de grilos negro (*Gryllus assimilis*) e suplementação diária de cálcio com vitamina D3 (primeiros 2 meses de vida, depois a cada 48 horas) aplicada diretamente nos insetos (**Figura 5**). A temperatura do telário foi mantida em duas zonas distintas, quente e fria. Sendo a quente, mantida à aproximadamente 32°C e fria em aproximadamente 25°C, podendo ocorrer discretas alterações de acordo com a variação climática externa (nunca excedendo máxima de 35°C e mínima de 20°C). Os animais foram mantidos com iluminação especificas para répteis (emissão de raios UVB e UVA) em fotoperíodo de aproximadamente 10 horas diárias (controlados de forma automática através de um timer eletrônico), a umidade ambiental foi mantida de forma manual com borrifadas de água de 2 a 3 vezes ao dia com objetivo de mantê-la entre 60 e 70%, além disso, a umidade gerada pelas borrifadas forma orvalho nas plantas, maneira mais comum de ingestão de água por camaleões do Iêmen. Estes animais foram criados apenas em ambientes internos visando melhor controle ambiental e menores variações nos padrões ideais propostos pela equipe médico veterinária. Este grupo apresentou pouca ou nenhuma alteração comportamental e social no primeiro mês, porem um dos indivíduos machos apresentou maior taxa alimentar e consequentemente maior ganho de peso que o outro indivíduo macho.

FONTE: ARQUIVO PESSOAL

Figura 5: Macho jovem de camaleão do Iêmen se alimentando na mão do tratador com grilos negros (*Gryllus assimilis*) suplementados com cálcio

Com três meses de acompanhamento médico veterinário, notou-se que iniciaram discretas apresentações comportamentais de territorialismo entre os dois machos, apresentando mudanças de cor, comportamentos de expansão do corpo e preferência na ordem alimentar, indicando uma discreta formação de hierarquia. Neste momento o macho de menor porte foi separado do grupo e não se seguiu o acompanhamento corpóreo deste indivíduo, houve relato por seu tutor que o mesmo se mantinha na parte de baixo do telário, logo, longe da zona quente (luz).

Com o casal determinado, o manejo continuou como descrito acima por mais três meses. Sem grandes interações sociais entre o macho e fêmea, os animais conviviam de maneira pacífica e quase não se encontravam dentro do telário parecendo coexistir de maneira alheia um ao outro (**Figura 6**).

FONTE: ARQUIVO PESSOAL

Figura 6: Casal formado de camaleões do Iêmen após a separação do segundo macho do grupo

Porém com 6 meses de acompanhamento a alimentação passou a ser oferecida de forma individualizada. Para isso foi utilizado adultos de grilos negros (*Gryllus assimilis*) oferecidos com uma pinça anatômica de aço inoxidável (aproximadamente 20 cm de comprimento), larva de tenebreo e barata (cineria e/ou blaberus) esporadicamente. Esta alteração no manejo garantiu o acesso dos animais a porções de alimento necessárias para seu desenvolvimento pleno. Em raras ocasiões eram soltos alguns grilos como enriquecimento ambiental, como também alimentado diretamente na mão, devido à facilitação do manejo dos animais mantidos como *pets*.

Durante o crescimento dos camaleões outros insetos foram oferecidos além dos grilos citados anteriormente. Foram utilizadas baratas *(Blapticadubia, Nauphoeta cinérea e Hellfordella tartara)*, larvas de besouro (*Tenebriomolitor*) e raras moscas da fruta (*Drosophilas sp.*), porém a quantidade ofertada, a aceitação dos animais e a frequência de utilização, não chega a apresentar significância no montante final deste relato. O telário sempre foi mantido com plantas não toxicas, como hibisco, romãs e jabuticabeira (*Hibiscus sp., Punica granatum e Plinia cauliflora*) devido ao comportamento onívoro apresentado por esta espécie de camaleão, em raras ocasiões foi relatado pelo tutor a ingestão de material vegetal pelos animais juntamente com um inseto.

A fêmea com aproximadamente 7 meses de idade, passou a apresentar alterações no padrão de cor, tornando-se mais intensa e aparecendo manchas circulares de tonalidade azul esverdeada por toda a extensão lateral do corpo (**Figura 7, esquerda**), já o macho passou a apresentar constantemente cores mais vivas e chamativas (**Figura 7, direita**). Nenhuma alteração comportamental foi observada entre os dois indivíduos além da alteração nas cores. Este foi o momento do primeiro exame ultrassonográfico, onde se optou pela realização para exame de rotina e acompanhamento de órgãos internos.



FONTE: ARQUIVO PESSOAL

Figura 7: Esquerda: fêmea de camaleão do Iêmen apresentando padrão de coloração simbolizando receptividade mesmo alguns dias após a cópula. Direita: macho de camaleão do Iêmen com cores vivas e evidentes devido à presença da fêmea

Para a realização do exame ultrassonográfico não foi utilizado nenhum fármaco sedativo, apenas contenção física, isso foi possível devido ao manejo instituído pelo tutor, facilitando assim realização do exame devido ao tranquilo comportamento do animal. O macho não apresentou nenhuma alteração no exame, já a fêmea apresentou diversas formações (incontáveis) ovaladas de pequeno porte, com a média longitudinal aproximada de 75 mm de diâmetro. Estas formações apresentavam uma fina membrana e alta ecogenicidade no seu interior, não sendo possível diferenciar o posicionamento anatômico destas estruturas (**Figura 8**).

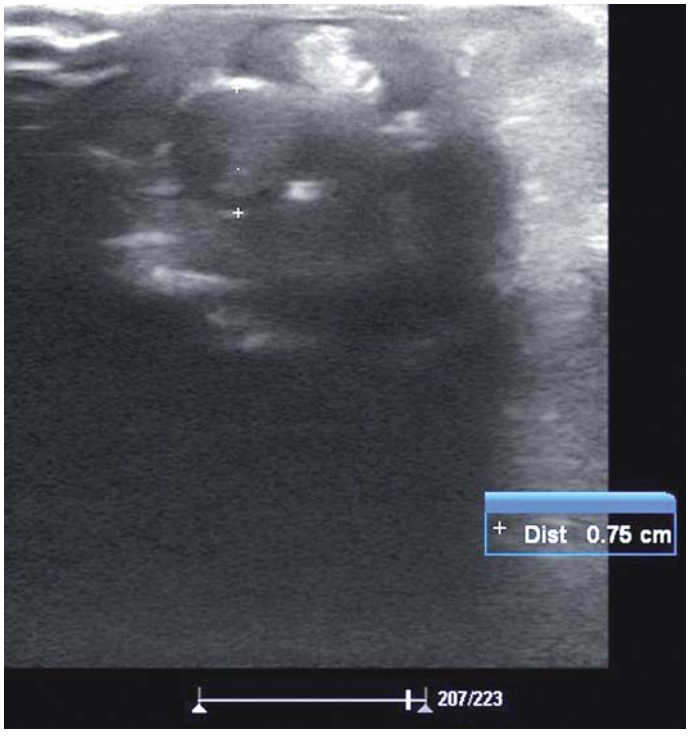

FONTE: ARQUIVO PESSOAL

Figura 8: Imagem ultrassonográfica mensurando um folículo no primeiro exame realizado na fêmea de cameleão do lêmen

Passou-se a controlar quinzenalmente o peso dos dois animais (**Tabela 1**), nota-se que a fêmea apresenta um ganho constante de peso a partir do primeiro exame ultrassonográfico, enquanto isso, o macho permanece relativamente estável durante todas as medições.

Tabela 1: Controle de peso dos animais durante o acompanhamento veterinário

Período	Fêmea	Macho
1ª Pesagem (antes da cópula)	80 g	70 g
2ª Pesagem (10 dias após a cópula)	86 g	76 g
3ª Pesagem (30 dias após a cópula)	111 g	82 g
4ª Pesagem (20 dias após a postura)	76 g	78 g
5ª Pesagem (130 dias após a postura)	97 g	93 g

Após 8 dias do início da mudança de padrão nas cores da fêmea, em um momento de manutenção do telário onde os animais não estavam no ambiente convencional, houve a cópula. Não houve ritual de corte ou alteração comportamental dos animais. O macho apenas foi em direção da fêmea que por sua vez logo expos a cloaca e permitiu à cópula, o momento foi rápido com duração inferior a 1 minuto (**Figura 9**).

FONTE: ARQUIVO PESSOAL

Figura 9: Registro do momento exato da cópula pelo tutor

Os animais foram mantidos juntos durante 5 dias após a cópula, neste período a fêmea tornou-se mais reclusa e passou a apresentar outro padrão de cor, acinzentado e opaco. Não houve outra cópula observada e relatada pelo tutor nestes dias. Optou-se então por separar os animais em telários distintos a fim de diminuir o estresse gerado na fêmea pela presença constante do macho.

Após a cópula a suplementação do alimento com cálcio e vitamina D3 para fêmea passou a ser feita diária, visando suprir a alta demanda metabólica na formação e desenvolvimento dos ovos, além disso, os insetos passaram a ser fornecidos *ad libitum*, oscilando para a fêmea de 8 a 10 insetos soltos no telário por dia ou oferecidos com a pinça anatômica.

Com aproximadamente 15 dias a fêmea apresentou ganho de peso discreto, além de um pequeno aumento na circunferência abdominal e torácica (medidas não mensuradas), o consumo de alimento caiu de forma moderada e neste momento foi realizado o segundo exame ultrassonográfico (**Figura 10**). Este pode detectar o crescimento significativo das estruturas ovoides, com a média longitudinal aproximada de 132 mm de diâmetro, estas se apresentavam espalhadas por cerca de 2/3 da cavidade celomática. Uma fina membrana não muito diferente do primeiro exame envolvia todas as estruturas. Não foi possível contabilizar, porém pelo menos 30 estruturas foram identificadas. Não foi possível diferenciar a localização anatômica destas estruturas (útero ou ovário).

Com 20 dias após a cópula foi introduzido um ninho quadrado de plástico com substrato de vermiculita e esfagno úmidos no recinto. Não foi notada interação do animal com o ninho durante o período diurno, porem em diversas ocasiões foi relatado pelo tutor que a vermiculita amanhecia revirada e espalhada pelo fundo do telário.

Com aproximadamente 30 dias após a cópula, a fêmea perdeu totalmente o interesse pelo alimento, sua circunferência

FONTE: ARQUIVO PESSOAL

Figura 10: Imagem ultrassonográfica mensurando um folículo no segundo exame realizado na fêmea de camaleão do lêmen

abdominal e torácica aumentou notavelmente e sua movimentação diminuiu drasticamente, além disso, seu peso chegou ao ápice de ganho (**Tabela 1**).

Após 35 dias da cópula ocorreu à postura de 45 ovos com médias aproximadas de tamanho: 2,1cm x 1,1cm, todos depositados no ninho artificial, foram colocados para incubação pelo tutor (**Figura 11**). O animal apresentou severos sinais de desgaste e apatia. No mesmo dia foi trazido para exame clínico e realizado um exame radiográfico. Neste exame foi visualizado 2 estruturas ovoides de tamanho similar aos ovos da postura (**Figura 12**), sem alterações de casca, estrutura ou posicionamento, foi deixado um novo ninho no telário.

FONTE: ARQUIVO PESSOAL

Figura 11: Ninho plástico com vermiculita e esfagno umedecidos após a postura de 45 ovos, inserido um clipe de papel para comparação de tamanho dos ovos

FONTE: ARQUIVO PESSOAL

Figura 12: imagem radiológica sem sedação no posicionamento látero-lateral direito do camaleão do Iemên fêmea após a postura de 45 ovos. Nota-se a presença de duas estruturas ovaladas na região sacral, próximas ao abdômen

A equipe médico veterinária opta por manter a fêmea sem intervenções farmacológicas por mais alguns dias, nestes, o animal não apresentou interesse pela alimentação e manteve-se pouco ativo, porém sem apresentar sinais severos de apatia ou sinais visíveis de desconforto. O ninho foi mantido no recinto e em dois dias ocorre a postura de dois ovos, totalizando 47 ovos.

Neste mesmo dia a fêmea volta a apresentar interesse pelo alimento e gradativamente volta a ganhar peso. Durante todo este período de acompanhamento o macho não apresentou alterações de nenhuma natureza, voltando ao padrão de cores convencionais quando não mais exposto à presença da fêmea, nem mesmo visual.

O casal foi mantido separado e acompanhado por mais 30 dias. Neste período não há alterações comportamentais ou no padrão de cor, vale ressaltar que após 20 dias da última postura a fêmea volta ao seu escore corporal e peso similares ao início do ciclo reprodutivo (**Tabela 1**).

Após 130 dias da realização da postura os ovos não apresentam ganhos significativos no tamanho total, preservando dimensões muito similares ao momento da postura, porém apresentam sinais de ingurgitação, tornaram-se mais cilíndricos e volumosos (**Figura 13**). O macho e a fêmea apresentaram discreto ganho de peso, como descrito na quinta e última pesagem (**Tabela 1**) e não apresentaram nenhum sinal de alteração clínica ou comportamental atípica. Estão sendo mantidos isolados e, alimentados a cada 72 horas apenas com grilos negros e baratas com suplemento de cálcio com vitamina D3.

Após 145 dias de incubação os filhotes começaram a nascer (**Figura 14**), foram 41 filhotes no total. Durante o processo de incubação alguns ovos goraram, 2 ovos no inicio da incubação, 2 ovos no final da incubação e dois não nasceram, além disso, um filhote morreu apenas com 2 dias após o nascimento. O acompanhamento médico veterinário não teve continuidade após o nascimento.

FONTE: ARQUIVO PESSOAL

Figura 13: Ovos alinhados em incubadora após 130 dias da postura

FONTE: ARQUIVO PESSOAL

Figura 14: Filhotes de camaleão do Iêmen logo após o nascimento

Discussão

Nesse relato os animais foram criados em um ambiente artificial visando simular o máximo possível o ambiente natural encontrado em seu biótopo, como descrito por JONES, 2000. Sua alimentação em cativeiro não consegue simular a diversidade encontrada em seu habitat, porém a alimentação com grilos negros, algumas espécies de baratas, larvas de tenebriomolitor e suplementação de cálcio com vitamina D3 apresenta ótimos resultados na manutenção destes animais em ambientes domésticos sendo evidenciado por este relato de caso onde os animais apresentaram ótimo crescimento e concluíram-se ciclo reprodutivo antes de um ano de idade[3,4].

No primeiro mês de acompanhamento médico veterinário os animais foram mantidos juntos e não houve grandes interações sociais e manifestações comportamentais entre os indivíduos, como descrito por BALLEN *et al*., 2014 para camaleões do Iêmen neonatais, porém um dos camaleões machos apresentou maior

taxa de crescimento e por volta dos 3 meses de idade apresentou alguns indícios de territorialismo e liderança, em uma hierarquia construída de forma discreta no ambiente, corroborando assim com o comportamento descrito nos trabalhos de BALLEN *et al*. (2014) e JONES (2000). Foram visualizados pelo tutor discretos rituais de dominância, como mudanças no padrão de cor, preferência na ordem alimentar e escolhas de melhores posicionamentos no telário, padrões descritos por BALLEN *et al*. (2014) como territorialismo entre os indivíduos.

Após ocorrer a seleção do casal e o isolamento do macho submetido, o comportamento entre macho e fêmea foi pouco significante ou inexistente até a manifestação dos primeiros sinais de maturidade sexual (apresentados com mudanças no padrão de cor pela fêmea e a intensificação nas tonalidades de cor pelo macho. Estas mudanças são relatadas de forma semelhante por KELSO e VERRELL (2002). Neste momento a equipe médico veterinária inicia a utilização de exames complementares como o ultrassom, para avaliar os órgãos internos dos animais.

Conforme relatado por PIMM *et al*. (2014) o uso de exames ultrassonográficos para avaliação do ciclo reprodutivo de camaleões do Iêmen é de grande valia, o estresse gerado por este exame é baixo e em poucos minutos após a realização do exame o animal está novamente bem e ativo. Além disto, as informações obtidas são de grande auxílio na avaliação clínica e acompanhamento veterinário dos animais. Para realização deste exame não foram utilizados sedativos ou intervenções químicas, apenas contenção física como descrito por PIMM *et al*. (2014). Umedecer o animal com água antes do exame ultrassonográfico facilitou a realização do mesmo, pois ao colocar o gel (base hidrofílica), este não ficou apenas na *probe* do equipamento, se espalhando melhor pelo campo analisado e melhorando a qualidade de imagem obtida.

Através do uso de ultrassonografia foi possível acompanhar o crescimento dos folículos (75 mm no primeiro exame realizado e 132 mm no segundo exame realizado) e a evolução gestacional do animal, porém não foi possível quantificar os ovos, tornando o montante final uma surpresa reservada apenas para o momento da ovoposição, também não foi possível diferenciar com eficácia o real posicionamento dos ovos e folículos, estes tomam grande parte da cavidade celomática quando em estágios mais avançados do ciclo reprodutivo. Uma boa forma de diferenciar a fase evolutiva da gestação foi comparando os dados obtidos no exame ultrassonográfico, a média de dias estimados para gestação da espécie e o ganho de peso da fêmea durante a evolução dos dias, a variação de peso não foi citada nos trabalhos de referência, porém, são descritas neste relato de caso. A diferenciação precisa entre folículos e ovos foram possíveis apenas no último exame ultrassonográfico, onde a membrana que os recobre apresentava-se mais espeça e visivelmente diferente dos outros exames realizados. Infelizmente neste acompanhamento clínico médico veterinário não foi possível realizar coletas de sangue para acompanhamento dos parâmetros hematológicos e bioquímicos dos animais, pois o tutor não autorizou a realização dos mesmos, o que poderia corroborar conforme descritos por CUADRADO *et al.* (2002).

Nota-se também que a utilização de exames radiográficos, apesar de apresentarem informações estáticas e não dinâmicas são de ótimo auxílio no acompanhamento da evolução gestacional destes animais. Neste relato de caso foi possível identificar a permanência de 2 ovos logo após a realização da postura de 45 ovos, porem através da avaliação radiográfica foi possível realizar tomadas de decisões menos invasivas, neste caso não houve necessidades de intervenções farmacológicas e tampouco foi considerado uma distocia/ retenção de ovo. Para diminuir a exposição da fêmea e dos ovos à exposição de radiação e diminuir o estresse gerado pela contenção física no momento do exame optou-se por realizar este exame apenas no final do acompanhamento médico veterinário.

Na literatura ainda é descrito a ressonância magnética como opção de acompanhamento gestacional em camaleões do Iêmen[8], mas seu alto custo e baixa acessibilidade impossibilitou a utilização desta metodologia neste relato de caso.

Outro método não invasivo descrito na literatura é o controle dos hormônios fecais relacionados ao ciclo reprodutivo (estrógeno, progesterona e testosterona)[8,11], porém é de difícil acesso, o que acaba por inviabilizar seu uso na rotina clínica.

Outro ponto interessante no decorrer deste acompanhamento médico veterinário foi a idade dos animais onde aconteceu a cópula, que apesar de prematuro (aproximadamente 8 meses de idade) ainda é muito superior ao relatado em literatura de apenas 4 meses de idade para animais de vida livre[1].

Conclusão

Conclui-se que o exame seriado ultrassonográfico é uma ótima metodologia não invasiva de acompanhamento reprodutivo em camaleões do Iêmen, além disso, quando somado a exames radiográficos, torna-se possível aumentar consideravelmente a segurança reprodutiva e sucesso gestacional dos indivíduos em questão. No entanto, garantir o acesso a um ambiente similar ao seu biótopo natural, com parâmetros controlados e uma alimentação saudável e balanceada também são fundamentais no auxílio para o preparo dos indivíduos para um ciclo reprodutivo de sucesso. ✚

REFERÊNCIAS

1. JONES, E. 2000. "*Chamaeleo calyptratus*" (On-line), Animal Diversity Web. Disponível em:<http://animaldiversity.ummz.umich.edu/site/accounts/information/Chamaeleo_calyptratus.html>. Acessado em 14 de maio, 2019.

2. BALLEN, C.; SHINE, R.; OLSSON, M. Effects of early social isolation on the behaviour and performance of juvenil elizards, *Chamaeleo calyptratus*. **Animal Behaviour**, n.88, p.1-6, Universidade de Sidney, Sidney, Australia, 2014.

3. HOBY, S.; CLAUSS, M.; AEBISCHER, C.A.; C. WENKER, C.; ROBERT, N.; LIESEGANG, A. Dry matter and calcium digestibility in captive veiled chameleons (*Chamaeleo calyptratus*). J**ournal of Animal Physiology and Animal Nutrition**, n.96, p.778-782, Suécia, 2012.

4. HOBY, S.; WENKER, C.; ROBERT, N.; JERMANN, T.; HARTNACK,S.; SEGNER, H.; AEBISCHER, C.P.; LIESEGANG, A. Nutritional Metabolic Bone Disease in JuvenileVeiled Chameleons (*Chamaeleo calyptratus*) and Its Prevention. **American Society for Nutrition**, n.140, p.1923-1931, Suécia, 2010.

5. KELSO, E.C.; VERRELL, P.A. Do Male Veiled Chameleons, *Chamaeleo calyptratus*, Adjust their Courtship Displays in Response to Female Reproductive Status? **Ethology**, n.108, p.495-512, Alemanha, 2002.

6. KRYSKO, K.L.; ENGE, K.M.; KING, F.W. The veiled chameleon, *Chamaeleo calypthatus*: a new exotic lizard species in Florida. **Florida Scient**, n.67, p.249-253, 2004.

7. PIMM, R.H.; DUTTON, C.; O'HANDLEY, S.; MASTROMONACO, F.G. Assessment of the Reproductive Status of Female Veiled Chameleons (*Chamaeleo calyptratus*) Using Hormonal, Behavioural and Physical Traits. **Zoo Biology**, n.9999, p.1-13, 2014.

8. KUMMROW, M.S.; SMITH, D.A.; CRAWSHAW, G.; MASTROMONACO, G.F. Characterization of fecal horm one patterns associated with the reproductive cycle in female veiled chameleons (*Chamaeleo calyptratus)*. **General and Comparative Endocrinology**, n.168, p.340-348, Canadá, 2010a.

9. DENARDO, D. 1996. Dystocias. Em: Reptile medicine andsurgery, MADER, D. (ed.1). W.B. Saunders Company, Philadelphia, Estados Unidos, p.370-374, 2014.

10. CUADRADO, M.; DIAZ-PANIAGUA, C.; QUEVEDO, M.A.; AGUILAR, J.M.; PRESCOTT, I.M. Hematology and clinical chemistry in dystocic and healthy post-reproductive female chameleons. **Journal of Wildlife Diseases**, n.38(2), p.395-401, Espanha, 2002.

11. KUMMROW, M.S.; MASTROMONACO, G.F.; CRAWSHAW, G.; SMITH, D.A. Fecal horm one patterns during non-ovulatory reproductive cycles in female veiled chameleons (*Chamaeleo calyptratus*). **General and Comparative Endocrinology**, n.168, p.349-355, Canadá, 2010b.