FONTE: ERICA COUTO

DERMATOFITOSE

por *Microsporum* sp em coelho (*Oryctolagus cuniculus*): Levantamento de caso

"Dermatophytosis caused by *Microsporum* sp in rabbit (*Oryctolagus cuniculus*) - Waiver case"

"La dermatofitosis causadas por *Microsporum* sp en conejos (*Oryctolagus cuniculus*) - Caso Renuncia"

Erica Pereira Couto*
(ericavet@uol.com.br)
M.V., Pós-Graduada em Clínica de Animais Silvestres. Consultório de Animais Silvestres (Tukan)

Débora Galdino Pinto
(debora.galdino@globo.com)
Graduanda de Med. Veterinária, Univ. de Santo Amaro (UNISA). Bióloga, Pós-Graduada em Manejo e Conservação da Fauna Silvestre

Pamela Mayumi dos Santos
(pamelamayumivet@hotmail.com)
Graduanda em Med. Veterinária, Univ. Paulista de Campinas, SP

** Autora para correspondência*

RESUMO: Os coelhos são mantidos frequentemente como animais de estimação, são bem populares entre as crianças e adultos. A dermatofitose é a infecção originada por fungos que têm capacidade de invasão dos tecidos queratinizados de seres humanos e animais. Entre os dermatófitos que ocasionalmente são observados em coelhos domésticos estão o *Trichophyton mentagrophytes, Microsporum gypseum, Microsporum audouinii, Trichophyton verrucosum, Trichophyton schoenleinii e Microsporum canis*, dentre estes destacando o *Microsporum canis.* O objetivo deste estudo foi realizar o levantamento dos atendimentos clínico em uma clinica veterinária e domicilios de 364 coelhos da região metropolitana de São Paulo entre o período de fevereiro de 2006 a janeiro de 2014. A dermatofitose causada por *Microsporum* sp em coelhos domésticos mostrou-se presente na avaliação deste levantamento de caso, por se tratar de uma afecção infectocontagiosa aos seres humanos e animais, a atenção sobre esta enfermidade deve ser redobrada visando seu controle objetivando evitar disseminações e riscos de surtos.

Unitermos: dermatofitose, dermatófito, *Microsporum* sp, zoonose, coelho

ABSTRACT: The rabbits are often kept as pets, are very popular among children and adults. Dermatophytosis is an infection caused by fungi that are capable of invading keratinized tissues of humans and animals. Among the dermatophytes that are occasionally observed in domestic rabbits are *Trichophyton mentagrophytes, Microsporum gypseum, Microsporum audouinii, Trichophyton verrucosum, Trichophyton* and *Microsporum canis schoenleinii*, among them highlighting *Microsporum canis*. The aim of this study was to undertake a survey of clinical care in a veterinary clinic and housing of 364 rabbits in the metropolitan area of São Paulo between the period February 2006 to January 2014. Dermatophytosis caused by *Microsporum* sp in domestic rabbits proved present in the review of this case removal, because it is an infectious disease to humans and animals, attention to this disease should be redoubled their control aiming to prevent disseminations and risks of outbreaks.

Keywords: dermatophytosis, dermatophyte, *Microsporum* sp, zoonoses, rabbit

RESUMEN: Los conejos son a menudo mantenidos como mascotas, son muy populares entre los niños y los adultos. Dermatofitosis es una infección causada por hongos que son capaces de invadir tejidos queratinizadas de seres humanos y animales. Entre los dermatofitos que se observa ocasionalmente en los conejos domésticos son *Trichophyton mentagrophytes, Microsporum gypseum, Microsporum audouinii, Trichophyton verrucosum, Trichophyton* y *Microsporum canis schoenleinii*, entre ellos destacan *Microsporum canis*. El objetivo de este estudio fue realizar un estudio de la atención clínica en una clínica veterinaria y la vivienda de 364 conejos en el área metropolitana de São Paulo entre el período febrero 2006-enero 2014. Dermatofitosis causadas por *Microsporum* sp en conejos internas probadas presentar en la revisión de esta remoción caso, debido a que es una enfermedad infecciosa para los seres humanos y los animales, la atención a esta enfermedad se debe redobló su control con el objetivo de evitar diseminaciones y riesgos de brotes.

Palabras clave: La dermatofitosis, *Microsporum* sp, dermatofitos, zoonosis, conejo

Introdução

Os coelhos são mantidos frequentemente como animais de estimação, são bem populares entre as crianças e adultos[1,2,3]. Isso deve-se em parte ao temperamento agradável e inteligente destes animais, como também a pequena necessidade de atenção por parte do proprietário[2]. A ordem Lagomorpha é constituída de duas famílias, a Ochotonidae (lebres assobiadoras) e Leporidae (coelhos e lebres). O coelho doméstico está classificado na família Leporidae, e seu gênero é *Oryctolagus*, sendo denominado *Oryctolagus cuniculus*[1,4,2,5,3].

Os lagomorfos além de uma cobertura densa de pelos possuem uma extensa área de pelos sensoriais compridos ao redor do focinho e acima dos olhos[6,7]. O crescimento do pelo em roedores (não cobaias) e coelhos ocorre em ondas periodicamente

ordenadas originando-se no ventre entre as pernas dianteiras e disseminando-se dorsal e caudalmente. Problemas de pele são queixas comumente encontradas na clínica de pequenos animais[8]. Em coelhos jovens, a dermatofitose acomete com frequência animais oriundos de uma criação ou de uma loja de animais. O *Trichophyton mentagrophytes* e o *Microsporum canis* são os mais comumente isolados[4].

O objetivo deste estudo foi realizar o levantamento dos atendimentos clínico em uma clínica veterinária e domicílios de 364 coelhos da região metropolitana de São Paulo entre o período de fevereiro de 2006 a janeiro de 2014.

Dermatofitose

A dermatofitose é a infecção originada por fungos que têm capacidade de invasão dos tecidos queratinizados de seres humanos e animais[9,10]. Ambientes onde tenham existido animais infectados podem ser fontes potenciais de contágio, sendo que as dermatofitoses são extremamente contagiosas e, facilmente transmissíveis aos humanos[11].

A transmissão ocorre por contato direto entre animais infectados, por via aerógena ou através de fômites[12,13]. Os animais doentes constituem uma fonte importante de contágio, através da presença de esporos disseminados na sua pelagem à volta das lesões[12,13].

A dermatofitose ocasionalmente é observada em coelhos domésticos, entre os dermatófitos mais comum estão *Trichophyton mentagrophytes, Microsporum gypseum, Microsporum audouinii, Trichophyton verrucosum, Trichophyton schoenleinii e Microsporum canis*[8]. Entre estes destaca-se o *Microsporum canis*, que por ser zoofílico, está presente preferencialmente em animais domésticos e ocasionalmente no homem, tendo em nosso meio como principal reservatório os felinos jovens[14].

Sinais Clínicos

As lesões causadas por *Microsporum* sp variam conforme o indivíduo. Caracterizam-se de uma ou mais manchas circulares de alopecia com variável descamação, alguns pacientes podem desenvolver a lesão clássica em anel com halo central sadio e pápulas foliculares finas e crostas na periferia, pelos quebradiços, eritema e formação de crostas amarelas que aparecem principalmente na ponte nasal, pálpebra, orelhas e patas[8,4]. O prurido geralmente é mínimo ou ausente[15].

Diagnóstico

O diagnóstico para dermatófitos é simples, pode ser realizado através da microscopia (pelos ou escamas em solução de hidróxido de potássio) onde permite investigar pelos contaminados com hifas ou artrósporos; da cultura fúngica; da biópsia e através da lâmpada de Wood, onde pelos contendo algumas cepas de *Microsporum* sp apresentam fluorescência amarelo-esverdeada. É um teste de triagem simples, porém são comuns resultados falso-positivos e falso-negativos[15,16,17].

Tratamento

O tratamento compreende no uso concomitante de agente tópico, sistêmico e tricotomia. A droga de escolha para ser usada por via sistêmica é a griseofulvina (25 mg/kg/dia, VO, durante 3 semanas ou até a cura), deve-se evitar seu uso em animais prenhes. As substâncias tópicas podem ser utilizadas o iodo povidona, a clorexidina a 1% ou os derivados de imidazoliticos (como cetoconazol, miconazol, clotrimazol e eniconazol)[8,18,16,17,4,19,2]. Arika *et al*[20,21] relata que pode ser feito o uso na forma tópica do cloridrato de butenafina em solução de 1%, com eficácia na aplicação uma vez ao dia, isso deve-se a boa penetração nas camadas córneas.

O lufenuron é uma alternativa como droga sistêmica, pois pode ser utilizada por via oral, na dosagem de 100 mg/kg e repetir a dose um mês depois[17,4].

No ambiente recomenda-se o uso de clorexidina ou o hipoclorito de sódio (diluição 1:10 em alvejantes domésticos) e troca de substrato[22].

Materiais e Métodos

Para avaliar a ocorrência de *Microsporum* sp em coelhos (*Oryctolagus cuniculus*), foi realizado o levantamento dos atendimentos clínico em uma clinica veterinária e domicilios de 364 coelhos da região metropolitana de São Paulo entre o período de fevereiro de 2006 a janeiro de 2014.

No levantamento foi levado em consideração informações sobre espécie, sinais clínicos, diagnóstico da dermatofitose por *Microsporum* sp através da técnica de cultura fúngica.

Resultados

No período entre fevereiro 2006 a janeiro de 2014, foram atendidos 364 coelhos, destes 165/364 (45,3%) animais apresentaram alterações dermatológicas, como alopecia, descamação de pele, pelos quebradiços e crostas (**figuras 1, 2 e 3**) e apenas 51/165 (30,9%) espécimes que apresentaram alterações dermatológica realizaram o exame de cultura fúngica. Dos animais que realizaram a cultura fúngica 18/51 (35,2%) (**figura 4**) espécimes foram positivos para *Microsporum* sp.

Figura 1: Região de pavilhão auditivo com alopecia e descamação de pele unilateral (A), bilateral (B)

Figura 2: (A) Membro posterior, região de falanges apresentando alopecia e descamação. (B) Região lateral de membro posterior com alopecia e descamação de pele

FONTE: ERICA COUTO

Figura 3: Região de cervical dorsal com alopecia e descamação de pele

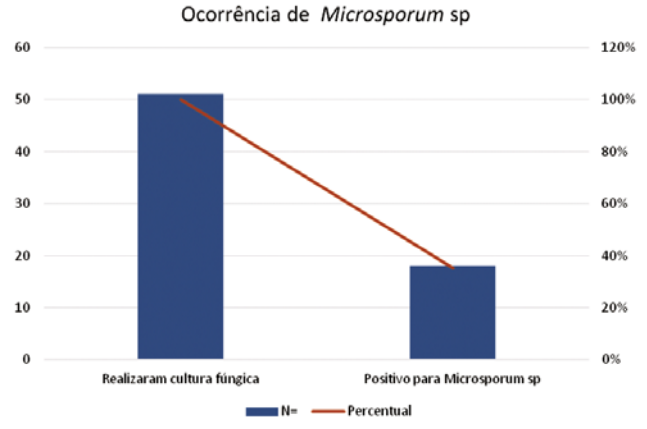

Figura 4: Relação entre animais que realizaram cultura fúngica e animais acometidos por *Microsporum* sp

Discussão

A dermatofitose é uma afecção de capacidade infecciosa aos seres humanos e animais[9,10], esta característica merece uma maior atenção pelo seu potencial zoonótico[23,4], uma vez que os coelhos têm sido mantidos frequentemente como animais de estimação em contato constante com crianças e adultos[1,2,3].

Neste trabalho a ocorrência de *Microsporum* sp foi de 35,2% (18/51) dos animais com alterações dermatológicas que realizaram o diagnóstico através da cultura fúngica, porém este valor pode ser maior do que o apresentado, pois dos 165/364 (45,3%) animais que apresentaram alterações dermatológica apenas 51/165 (30,9%) realizaram o método diagnóstico através da cultura fúngica. Estes resultados mostram que o *Microsporum* sp ocorre na população de coelhos domésticos e está ocorrência assume um relevante papel na clínica veterinária.

O acompanhamento médico-veterinário para intervenções medicamentosas ou para consultas preventivas para orientações sobre manejo, prevenção e esclarecimentos biológicos e clínicos devem ser mais explorados para o controle desta afecção afim de evitar-se riscos de surtos[23].

Conclusão

A dermatofitose causada por *Microsporum* sp em coelhos domésticos mostrou-se presente na avaliação deste levantamento de caso, por se tratar de uma afecção infectocontagiosa aos seres humanos e animais, a atenção sobre esta enfermidade deve ser redobrada visando seu controle objetivando evitar disseminações e riscos de surtos. ✚

Referências

1 - QUESENBERRY, K.E. Coelhos. IN: BIRCHARD, S.J.; SHERDING, R.G.. **Manual Saunders - Clinica de Pequenos Animais**, 1.ed., São Paulo: Editora Roca, cap.9, seção 12, p.1503, 1998.

2 - SITGES, P.G.I. Pequenos mamíferos. In: AGUILAR, R.; DIVERS, S.M.H.; DIVERS, S.J.H. **Atlas de Medicina, Terapêutica e Patologia de Animais Exóticos**. 1.ed., São Caetano do Sul: Editora Interbook, cap. 9, p.265-296, 2007.

3 - VENNEN, K.M.; MITCHELL, M.A. In: MITCHELL, M.A.; TULLY JR,T.N. **Manual of Exotic Pet Pratice**. Missouri. Saunders Elsevier, cap.14, p.375-388, 2009.

4 - QUINTON, J.F. **Novos animais de estimação: Pequenos mamíferos**. São Paulo: Roca, parte II. p.69,159, 2005.

5 - VILARDO, F.E.S. Lagomorpha (Coelho, Lebre, Lebre-assobiadora). In: CUBAS, Z.S.; SILVA, J.C.R; CATÃO- DIAS,J.L. **Tratado de Animais Silvestres**. 1.ed., São Paulo: Editora Roca, cap.27, p.415, 2007.

6 - DIETERICH, R.A. & FEIST, D.D. Hematology of Alaskan snowshoe hares (*Lepus americanus Macfarlani*) during years of population decline. *In*: **Comp. Biochem. Physiol**. Great Britain: Pergamon Press, v.66A, p.545-547, 1980.

7 - HARRIS, I. The laboratory rabbit**. ANZCCART** News, v.7, n.4, supl., p.1-8, 1994.

8 - SCOTT, D.W.; MILLER, JR. W.H.; GRIFFIN, C.E. Dermatoses de roedores, coelhos e furões de estimação. *In*: Muller & Kirk, **Dermatologia de pequenos animais.** Rio de Janeiro: Interlivros. 5.ed., cap.20, p.1081, 1996.

9 - KANE, J.; SUMMERBELL, R.; SIGLER, L. *et al*. **Laboratory handbook of dermathophytes.** Belmont: Star Publishing, 1997.

10 - ZAGNOLI, A.; CHEVALIER, B.; SASSOLAS, B. **Dermatophyties et dermatophytes**. EMC -Pédiatrie, v.2, p.96-115, 2005.

11 - VAN ROOIJ, P.; DETANDT, M.; NOLARD, N. **Tricophyton mentagrophytes of rabbit origin causing family incidence of kerion: an environmental study**. Mycoses. 50(2):160, 2006.

12 - WEITZMAN, I.; SUMMERBELL, R.C. **The dermatophytes. Clin Microbiol** Rev; 8(2): 240-260; 1995.

13 - DONNELLY ,T.M.; RUSH, E.M.; LACKNEG, P.A. **Ringworm in Small Exotic Pets. Seminars of avian and exotic pet medicine**; 9(2): 82-93; 2000.

14 - SIDRIM, J.J.C.; MOREIRA, J.L.B. **Fundamentos clínicos e laboratoriais da micologia médica**. 1. ed., Rio de Janeiro: Guanabara Koogan, p.107-131, 1999.

15 - SCOTT, D.W.; MILLER JR., W.H.; GRIFFIN, C.E. Doenças fúngicas da pele. *In*: Muller & Kirk, **Dermatologia de pequenos animais.** Rio de Janeiro: Interlivros, 5.ed., cap.5, p.301-306, 1996.

16 - MULLER, R.S. **Dermatologia para o clínico de pequenos animais**. São Paulo: Roca, p.72, 2003.

17 - MEDLEAU, L. & HNILICA, K.A. Micoses cutâneas. *In*: _____ **Dermatologia de pequenos animais - Atlas colorido e Guia terapêutico**. São Paulo: Roca, cap.3, p.36, 2003.

18 - ANDERSON, N.L. Criação e Medicina Básicas dos Animais de Estimação "de Bolso". IN: BIRCHARD, S.J.; SHERDING, R.G. **Manual Saunders - Clinica de Pequenos Animais**. 1.ed., São Paulo: Editora Roca, cap.10, seção 12, p.1578, 1998.

19 - PESSOA, C.A. *Rodentia* - Roedores de Companhia (*Hamster*, Gerbil, Cobaia, Chinchila, Rato). In: CUBAS, Z.S.; SILVA, J.C.R; CATÃO-DIAS, J.L. **Tratado de Animais Silvestres**. 1.ed., São Paulo: Editora Roca, cap.28, p.432-461, 2007.

20 - ARIKA, T.; YOKOO, M.; HASE, T.; MAEDA, T.; AMEMIYA, K.; YAMAGUCHI, H. Effects of butenafine hydrochloride, a new benzylamine derivate, on experimental dermatophytosis in guinea pigs. **American Society for Microbiology**, v.34, n.11, p.2250-2253, 1990.

21 - ARIKA, T.; HASE, T.; YOKOO, M. Anti-Tricophyton mentagrophytes activity and percutaneous permeation of butenafine in guinea pigs. **American Society for Microbiology**, v.37, n.2, p.363-365, 1993.

22 - GROSS, T.L.; IHRKE, P.J.; WALTER, E.J.; AFFOLTER, V.K. Doenças Pustulares da Epiderme e Doenças Pustulares e Nodulares que não Cursam com Destruição dos Anexos. IN:_____ **Doenças de Pele do Cão e do Gato - Diagnóstico Clínico e Histopatológico.** 2.ed., São Paulo: Editora Roca, cap.1 e 16, p.11-12, 396-400, 2009.

23 - COSTA, E.O. *et al*. Surtos interespecíficos de dermatomicoses por *Microsporum canis* e *Microsporum gypseum*. **Rev. Saúde Pública**, vol.28, n.5, p.337-340, 1994.