Métodos diagnósticos de tumor maligno de BAINHA NEURAL PERIFÉRICA em Papagaio Verdadeiro (*Amazona aestiva*): Relato de caso

"Diagnostic methods for malignancy Peripheral Nerve Sheathon in a blue fronted parrot (*Amazona aestiva*): Case report"

"Métodos de diagnóstico del tumor maligno de vaina neural periferica en Loro (*Amazona aestiva*): Presentación de caso"

Figura 1: Imagem radiográfica do exemplar *Amazona aestiva*, em incidência ventrodorsal, onde nota-se aumento de volume de tecidos moles em membro anterior esquerdo, membro posterior esquerdo e membro posterior direito, além de homogeneidade na porção caudal da cavidade celomática

FONTE: SETOR DE RADIOLOGIA, PROVET - UNIDADE ARATÃS - SÃO PAULO, SP

RESUMO: O tumor de bainha neural periférica é uma neoplasia que pode ser oriunda das células de Schwann (Schwanoma benigno ou maligno) ou de fibroblastos (neurofibrossarcoma ou neurofibroma). O presente estudo teve objetivo relatar o caso de um papagaio verdadeiro (*Amazona aestiva*) diagnosticado com tumor de bainha neural periférica submetido ao acompanhamento radiográfico *ante mortem* e estudo por ressonância magnética (RM) *post mortem*, além do histopatológico e imunohistoquímico, no intuito de contribuir para novos métodos diagnósticos de tumor maligno de bainha neural periférica. O exame radiográfico foi de grande importância na avaliação das alterações nos membros e na cavidade celomática decorrentes das neoformações, porém ficou claro no presente exame a limitação técnica deste método em avaliar o comprometimento da cavidade celomática, por conferir pobre percepção de profundidade. Esta limitação foi sobrepujada através da associação da radiologia com a RM que, com seus cortes seccionais e a diferenciação entre tecidos de distintas composições, permitiu uma avaliação mais fiel, informando de maneira mais precisa o estado das estruturas intracavitárias.
Unitermos: ressonância, psitacídeos, neoplasia

ABSTRACT: The peripheral nerve sheath tumor is a tumor that can be derived from Schwann cells (benign or malignant schwannoma) or fibroblasts (neurofibrosarcoma or neurofibroma). The objective of this study was to report the case of a blue fronted parrot (Amazona aestiva) diagnosed with peripheral nerve sheath tumor subjected to ante-mortem and radiographic follow-up magnetic resonance imaging (MRI) post mortem, and histopathological and immunohistochemical study, in order to contribute new methods for diagnosis of malignant peripheral nerve sheath. Radiographic examination was of great importance to assess the changes in the limbs and in the coelomic cavity resulting from new formations, but it was clear in this exam tte technical limitation of this method to assess the commitment of the coelomic cavity, by giving poor depth perception. This limitation was outweighed by combining radiology with MRI, that with its sectional cuts and differentiation between tissues of different compositions, allowed a more faithful exam, stating more precisely the state of intracavitary structures.
Keywords: resonance, parrot, tumor

RESUMEN: El tumor de la vaina neural periférica es un tumor que se puede derivar a partir de las células de Schwann (schwannoma benigno o maligno) o fibroblastos (neurofibrosarcoma o neurofibroma). El objetivo de este trabajo es presentar el caso de un loro (Amazona aestiva) diagnosticado con tumor de la vaina neural sometido a inspeccion radiográfica ante mortem y con resonancia magnética post mortem, además del estudio histopatológico e inmunohistoquímico, a fin de contribuir con nuevos métodos de diagnóstico para el tumor de la vaina neural periférica. El examen radiográfico fue de gran importancia para evaluar los cambios en los membros y en la cavidad abdominal como resultado de neorfroamciones , pero es claro que en este examen la limitación técnica del método para evaluar el compromiso de la cavidad abdominal, dando muy poca percepción. Esta limitación fue superada por la combinación de radiología con la RMN que con sus cortes seccionales y la diferenciación entre tejidos de diferentes composiciones, permitió una avaliación más fiel, indicando con más precisión el estado de las estructuras intracavitarias.
Palabras clave: resonancia, psittacid, tumor

Erica Pereira Couto*
(ericavet@uol.com.br)
M.V., Pós-Graduada em Clínica de Animais Silvestres, Consultório de Animais Silvestres (TUKAN)

Débora Galdino Pinto
(debora.galdino@globo.com)
Graduanda de Medicina Veterinária, Universidade de Santo Amaro - UNISA
Bióloga, Pós-Graduada em Manejo e Conservação de Animais Silvestres

Leticia Cordeiro de Pina
(leticiapina@gmail.com)
Setor de Ressonância Magnética - Provet (Unidade Aratãs)

Luciana dos Santos Arnaut
(luciana_arnaut@hotmail.com)
M.V., Setor de Radiologia - Provet (Unidade Aratãs)

Silvia Beatriz Dias Alves Portela
(bia.vet.portela@gmail.com)
Médica-Veterinária Autônoma

Luiz Renato Flaquer Rocha
(renatoflaquer@hotmail.com)
M.V., Lar Dog's Clinica Veterinária

** Autora para correspondência*

Introdução

O tumor de bainha neural periférica é uma neoplasia que pode ser oriunda das células de Schwann, denominado Schwanoma benigno ou maligno, ou de fibroblastos do epineuro, denominado neurofibrossarcoma para maligno e neurofibroma para benigno[1,2,3,4].

As células que formam a bainha neural periférica podem produzir colágeno, assemelhando-se, dessa forma, aos fibroblastos. Essas células, principalmente as células de Schwann, são envoltas por uma lâmina basal que sendo demonstrada somente através de microscopia eletrônica ou imunohistoquimica[1,5]. Na maioria das vezes, o tumor de bainha neural periférica maligno apresenta-se como um massa medindo mais de 2 cm de diâmetro, pobremente definido e aderido ao tecido mole subjacente, acometendo tronco ou extremidades[1].

As células tumorais encontram-se envoltas a um estroma delicadamente colagenoso, apresentando ou não zonas de necrose e de esclerose. Apresentam citoplasma pálido, pobremente definido e moderadamente comprido, além de núcleos vesiculares que pode ser fusiformes, ovoides ou até serpiginosos, com uma elevada atividade mitótica[1]. O uso das modalidades do diagnóstico por imagem se tornaram determinantes na pesquisa de neoplasias e demais patologias em cavidade celomática de aves, sendo a radiologia o método mais utilizado na atualidade.

O presente estudo teve objetivo relatar o caso de um paciente diagnosticado com tumor de bainha neural periférica submetido ao acompanhamento radiográfico *ante mortem* e *post mortem* e estudo por ressonância magnética (RM) *post mortem*, além do histopatológico e imunohistoquímica, no intuito de contribuir para novos métodos diagnósticos de tumor maligno de bainha neural periférica.

Relato de Caso

Foi realizado atendimento clínico de um espécime *Amazona aestiva*, fêmea com aproximadamente 22 anos de idade, encaminhado por profissional da área que a diagnosticou portadora de fibrossarcoma com amputação do membro anterior direito (MAD). Dois meses após a amputação, o proprietário relatou claudicação do membro posterior esquerdo (MPE). No exame clínico o paciente apresentou-se ativo, MPE em alguns momentos contraído, com sensibilidade e reflexo mantidos. Foi instituído tratamento com Flunixina meglumina (0,1mg/kg, IM) e meloxican (0,5mg/kg, VO, SID, 10 dias), e solicitado exame radiográfico (RX) do MPE nas incidências laterolateral direita e ventrodorsal, onde notou-se aumento de volume de tecidos moles e opacificação focal sobreposta à região de siringe.

Dois meses após o último atendimento, o proprietário relatou a presença de um nódulo na língua do animal e MPE contraído esporadicamente. A evolução do quadro clínico foi progressiva e rápida. No intervalo de 12 dias houve aumento

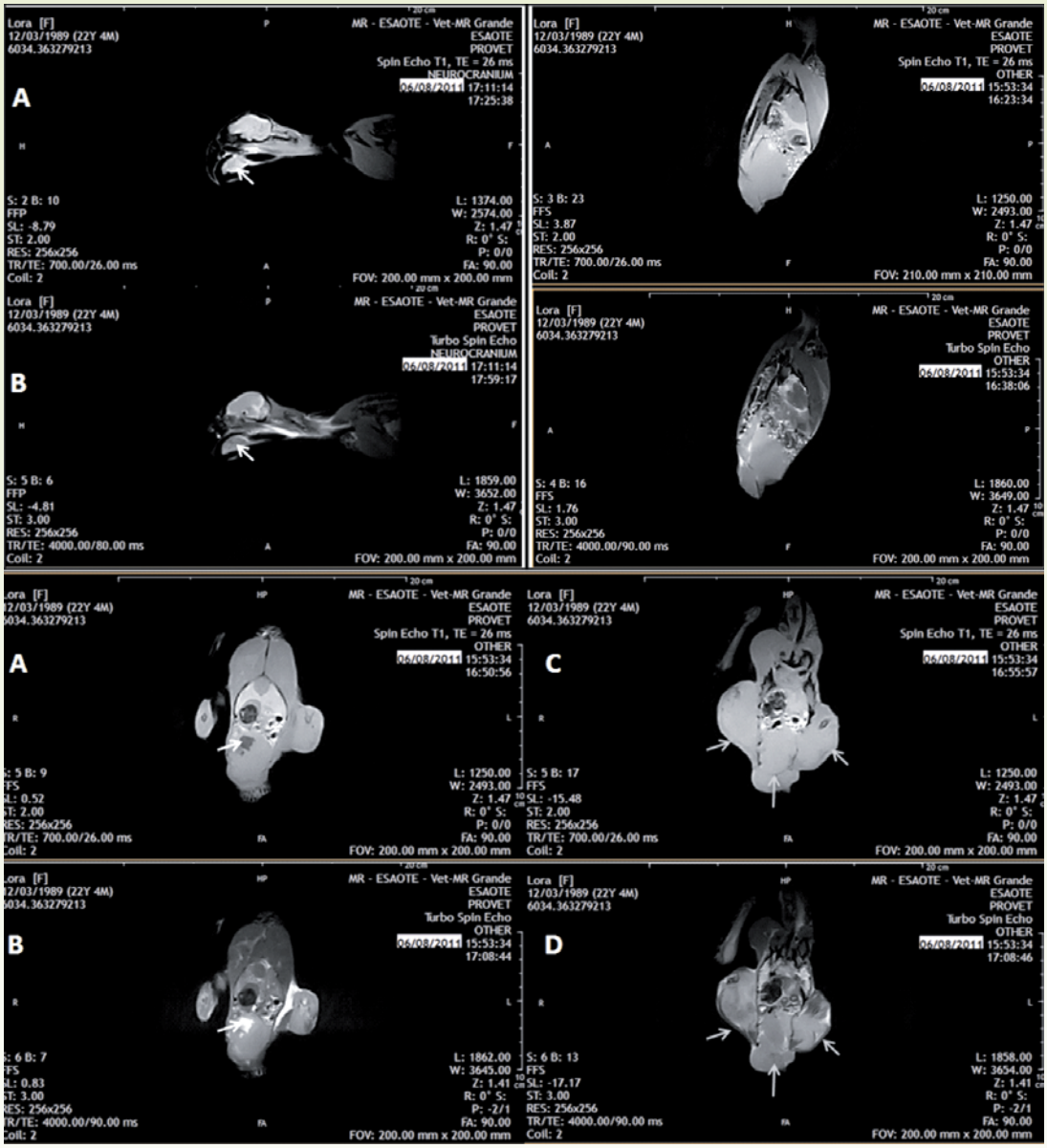

Fonte: PROVET

Figura 2: Imagens do estudo por RM do exemplar Amazona aestiva, ponderadas em T1 (A) e T2 (B), em cortes sagitais de crânio e sagitais e dorsais de cavidade celomática. Observa-se a evidente formação entre pigóstilo e porção caudal de cavidade celomática, promovendo desvio dorsal de silhueta renal e cranial das demais estruturas intracavitárias. Setas brancas indicando aumento de volume na língua, e estrutura hipointensa em T1 (A) e hiperitensa em T2 (B), sugerindo cavitação cística preenchida por conteúdo líquido na formação em pigóstilo. Setas cinzas indicando as formações em MPs e entre pigóstilo e porção caudal de cavidade celomática, de caráter discretamente hiperintenso em T1 (C) e em T2 (D), onde assume aspecto heterogêneo

significativo dos nódulos dos MPs, MAE e da língua, dificultando a locomoção, respiração e deglutição do animal. O paciente apresentava-se prostrado. Foi solicitado novo raio X (RX), observando-se aumento de volume de partes moles em língua, MAE, MPE e MPD, além de homogeneidade na porção caudal da cavidade celomática **(Figura 1**).

Com a evolução negativa do quadro clínico e por ser uma patologia maligna e recidivante, foi indicada a eutanásia do animal.

Logo após a eutanásia, realizou-se outro RX do animal, onde foi possível visualizar de maneira mais acentuada a opacificação homogênea em porção caudal de cavidade celomática e alteração em silhueta cardio-hepática, sugerindo hepatomegalia. Ao estudo por RM *post mortem* da ave, observou-se significativo aumento de volume de língua, e diversas formações nodulares, de contornos bem definidos, todos sendo ligeiramente hiperintensos em T1 e T2, discretamente heterogêneos em T2, acometendo MAE e MPs. Notou-se ainda presença de formações nodulares semelhantes em região de pigóstilo, a maior delas projetando-se ventrocranialmente à porção caudal de cavidade celomática, promovendo desvio dorsocranial de silhueta renal, intestino, ventrículo, pró-ventrículo e fígado e sugestivo desvio angular de silhueta cardíaca. Esta apresentava áreas de diversas dimensões, hipointensas em T1 e hiperintensas em T2, compatíveis com cavidades císticas (**Figura 2**).

Foi realizada necropsia (**Figura 3, 4, 5 e 6**), histopatologia e imunohistoquimíca dos fragmentos obtidos das neoformações. O laudo histopatológico foi sugestivo de tumor maligno de bainha neural periférica, e o imunohistoquimíco favoreceu o diagnóstico de neurofibrossarcoma (tumor maligno de bainha neural periférica).

Discussão

O uso das modalidades do diagnóstico por imagem é determinante na pesquisa de neoplasias e demais patologias em cavidade celomática de aves. As neoplasias correspondem a 3,8% das doenças que ocorrem em aves cativas[6]. Este trabalho mostrou a importância do uso da radiologia e da RM no diagnóstico tumoral, que juntamente com a histopatologia e imunohistoquímica pode-se diagnosticar o tumor maligno de bainha neural periférica.

O uso da imunohistoquímica neste

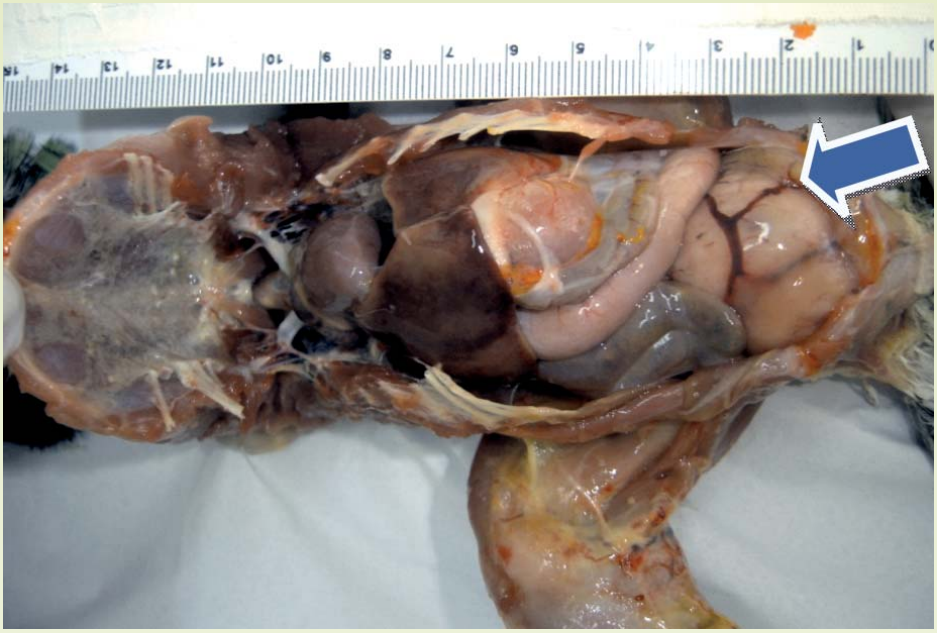

FOTO: ERICA COUTO

Figura 3: Cavidade celomática de um *Amazona aestiva* apresentando um nódulo (seta) de coloração esbranquiçada, bem vascularizado em região de terço final, próximo a cloaca

FOTO: ERICA COUTO

Figura 4: Vista dorsal do exemplar de *Amazona aestiva*, com neoformações multilobulares

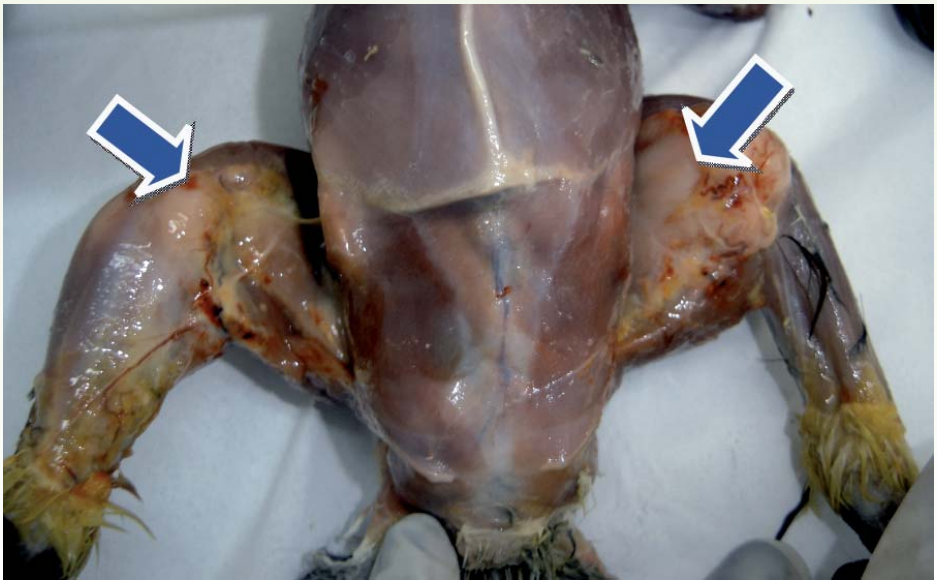

FOTO: ERICA COUTO

Figura 5: Vista ventro-dorsal de porção cranial de um *Amazona aestiva* apresentando aumento de volume em membros posteriores (setas) de coloração esbranquiçada

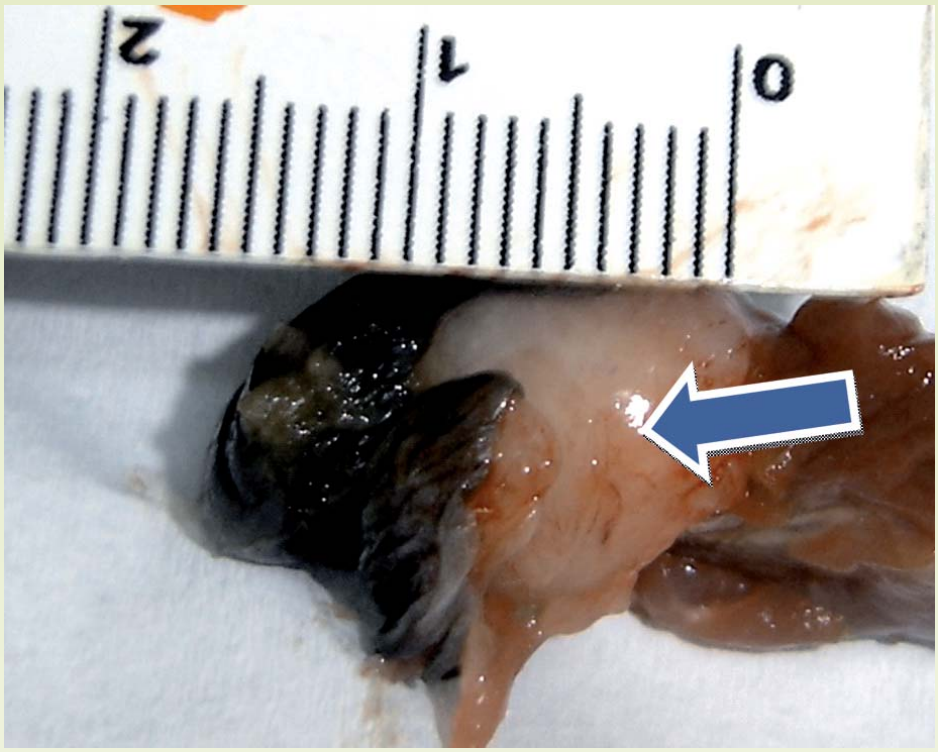

FOTO: ERICA COUTO

Figura 6: Língua de um *Amazona aestiva* apresentando aumento de volume em sua base (seta) de coloração esbranquiçada

diagnóstico foi essencial para de nominação tumoral, pois as células de Schwann somente são identificadas imunohistoquimicamente, sendo necessário para diferenciação do schwanoma e neurofibrossarcoma[5].

O padrão de crescimento infiltrativo do tumor maligno de bainha neural periférica aos tecidos mais profundos, explica o porquê este tumor normalmente recidiva[1]. Neste relato o animal passou por amputação do MAD, indicado pelo prognóstico tumoral, onde houve a recidiva do tumor de forma multilobulada para demais membros e órgãos, diferenciando do encontrado em literatura que relata geralmente ser formado por massa única[7].

A RM conferiu importante informação sobre a alteração na silhueta cardio-hepática. Devido à pequena percepção de profundidade do RX, neste notou-se a alteração na silhueta cardio-hepática, sugerindo aumento de silhueta hepática. Através da obtenção de imagens seccionais e de sua maior capacidade de diferenciar tecidos de diferentes composições, foi possível através da RM delimitar as dimensões da neoformação em cavidade celomática e observar sua ação compressiva sobre as estruturas intracavitárias, indo de acordo com o exposto na literatura[8,9,10,11]. Desta forma, conclui-se que a alteraçã o de silhueta cardio-hepática vista no exame radiográfico não correspondia a uma hepatomegalia, e sim a compressão e deslocamento cranial da silhueta hepática, secundária à ação da neoformação.

Infelizmente pouco se encontra na literatura sobre o uso da RM no diagnóstico de patologias em aves, fato este que provavelmente se deve ao tempo de anestesia necessário para a obtenção das imagens ser bem superior ao requerido pela tomografia computadorizada[9]. Através deste estudo, consideramos ser de suma importância a realização de estudos nesta área, visando maneiras de desenvolver alternativas técnicas na obtenção de imagens, de durações mais curtas, possibilitando o uso mais rotineiro da RM como ferramenta no estudo de patologias da cavidade celomática das aves.

Conclusão

O exame radiográfico foi de grande importância na avaliação das alterações nos membros e na cavidade celomática decorrentes das neoformações; porém ficou clara no presente exame a limitação técnica deste método em avaliar o comprometimento da cavidade celomática, por conferir pobre percepção de profundidade. Esta limitação foi sobrepujada através da associação da Radiologia com a RM que, com seus cortes seccionais e a diferenciação entre tecidos de distintas composições, permitiu uma avaliação mais fiel, informando de maneira mais precisa o estado das estruturas intracavitárias. Ainda assim. o exame imunoistoquimico é imprescindível no diagnóstico de neurofibrossarcoma (tumor maligno de bainha neural periférico). ✚

Referências

1 - GROSS, T.L.; IHRKE, P.J.; WALDER, E.J.; AFFOLTER,V.K. Tumores Neurais e Perineurais IN: **Doenças de pele do Cão e do gato - Diagnóstico Clínico e Histopatologico**. 2.ed., Ed. Roca, São Paulo, cap.32, p.773-779, 2009.

2 - SILVA, C.M.O.; CALDEIRA, F.M.C.; MELO, E.G.; OCARINO, N.M.; SILVA, A.E.; GURDES, R.M.C.; LAVALLE, G.E.; SERAKIDES, R. **Tumor maligno de bainha neural periférica em cães: relato de três casos**. Arquivo Brasileiro de Medicina Veterinária e Zootecnica, v.59, n.3, pag: 679-684, 2007.

3 - DOBSON, J.M.; LASCELLES, B.D. **BSAVA Manual of canine and feline oncology**. 2.ed., p.196-205, 2003.

4 - HENDRICK, M.J.; MAHAFFEY, E.A.; MOORE, F.M.; VOZ, J.H.; WALDER, E.J. **World heath organization histological classification of mesenquimal tumors of skin and soft tissue of domestic animals.** 2nd series, vol II. Armed forces Institute of Pathology, Washington DC., p.17-27, 1998.

5 - KERR, J.B. Sistema Nervoso. In: **Atlas de Histologia Funcional**, 1.ed., Editora Artes Médicas Ltda, cap.6, p.110, 2000.

6 - COUTO, E.P.; MASSAROTO, V.M.; INAMASSU, A. Leiomiossarcoma subcutâneo em papagaio verdadeiro (*Amazona aestiva*) - relato de caso. Caso Clínico. *In*: **XIX Encontro e XIII Congresso Abravas – Associação brasileira de veterinários de animais selvagens;** out 03-07, Campos do Jordão. Anais. São Paulo; p.227; 2010.

7 - SARMENTO, R.M.; SANCHES, A.W.D.; PACHALY, J.R.Tumor maligno de bainha nervosa em papagaio verdadeiro (*Amazona aestiva*) - relato de caso. **Clinica Veterinária**, n.74, maio/junho, ano XIII, p.46-50, 2008.

8 - FRONENFIELD, S. The Goal: Quality Avian Medicine. **Journal of Exotic Pet Medicine**, v.19, p.4-21; jan 2010.

9 - GRUNKEMEYER, V.L. Advanced Diagnostic Approaches and Current Management of Avian Hepatic Disorders. **Veterinary Clinics Exotic Animal Practice**, v.13, p.413-427, 2010.

10 - TIDWELL, A.S. *Princípios da Tomografia Computadorizada e da Imagem por Ressonância Magnética* In: THRALL, D.E. **Diagnóstico de Radiologia Veterinária**. Rio de Janeiro: Elsevier; p.50-77, 2010.

11 - CLIPPINGER, T.L.; BEBBETT, R.A.; PLATT S.R.; **The Avian Neurologic Examination and ANcillary Neurodiagnostic Techniques: A Review Update**. Veterinary Clinics Exotic Animal Practice, v.10, p.803-836, 2007.