Erica P. Couto (ericavet@uol.com.br)
Médica Veterinária, Pós-Graduada em Clínica de Animais Silvestres. Consultório de Animais Silvestres - TUKAN.

Débora Galdino Pinto (debora.galdino@globo.com)
Graduanda de Medicina Veterinária, Universidade de Santo Amaro - UNISA. Bióloga, Pós Graduada em Manejo e Conservação da Fauna Silvestre

Lauro Leite Soares Neto (laurosoares@yahoo.com)
Médico Veterinário, Parque Zoológico Municipal de Bauru, SP

ATEROSCLEROSE

em Papagaio-verdadeiro (*Amazona aestiva*): relato de casos

Atherosclerosis in Blue-Fronted Amazon (*Amazona aestiva*): case report

Aterosclerosis en Loro Cabeza Amarilla (*Amazona aestiva*): caso clínico

FONTE: ERICA COUTO

Figura1: Membro torácico esquerdo com ausência de rêmiges com presença apenas de penas novas e quebradiças

RESUMO: Aterosclerose é uma inflamação crônica em vasos sanguíneos, caracterizada pelo espessamento da parede arterial por deposição de colesterol na camada íntima e posterior formação de tecido fibroso, o que leva a diminuição do lúmen arterial e distúrbios cardiocirculatórios. Tem sido relatada em psitacídeos, principalmente em papagaios que recebem alimentação rica em gordura, composta basicamente por girassol, milho e amendoim. Papagaios acometidos geralmente não apresentam sinais clínicos, podendo ocorrer morte súbita. Quando há sinais clínicos pode ocorrer letargia, dispneia, anorexia e paresia dos membros torácicos. Este artigo visou relatar três casos de aterosclerose em papagaio verdadeiro (*Amazona aestiva*) mantidos com dieta rica em gordura. O diagnóstico foi conduzido pelos achados de necropsia e resultados histopatológicos. O consumo prolongado de dietas com níveis excessivos de gordura predispõem as aves a distúrbios nutricionais, como a aterosclerose.
Unitermos: Aterosclerose, *Amazona aestiva,* Papagaio, Distúrbios nutricionais.

ABSTRACT: Atherosclerosis is a chronic inflammation of blood vessels, characterized by arterial wall thickening caused by cholesterol deposition in its inner layer, leading to fibrous tissue formation, which leads to decreased arterial lumen and circulatory disorders. It has been reported in parrots, especially amazons receiving a fat-rich diet composed basically of sunflower seeds, corn and peanuts. Affected birds generally have no clinical signs and may suffer sudden death. When clinical signs are present they show lethargy, dyspnea, anorexia and thoracic limb paresis. This article aims to report three atherosclerosis cases in the Blue-Fronted Parrot (*Amazona aestiva*) kept on a fat-rich diet. Diagnosis was conducted by necropsy findings and histopathology results. Prolonged consumption of excessive level fat diets predispose birds to nutritional disorders, like atherosclerosis.
Keywords: Atherosclerosis, *Amazona aestiva*, Parrot, Nutritional disorders.

RESUMEN: La aterosclerosis es una inflamación crónica de los vasos sanguíneos, que se caracteriza por el engrosamiento de los depósitos de la pared arterial de colesterol en la capa interna y la posterior formación de tejido fibroso, lo que conduce a una disminución del lumen arterial y anormalidades cardiovasculares. Se ha informado de ps itácidos, especialmente los loros que se comen alimentos ricos en grasas, compuesta principalmente de girasol, maíz y maní. Los loros afectados por lo general no muestran signos clínicos, la muerte súbita puede ocurrir. Cuando hay signos clínicos, pueden producirse letargo, disnea, anorexia y parálisis de las extremidades anteriores. Este estudio es dar a conocer tres casos de aterosclerosis en loro real (*Amazona aestiva*) mantenido en la dieta alta en grasas. El diagnóstico fue realizado por la autopsia y la histopatología. El término consumo de dietas con niveles excesivos de grasa en las aves de corral predisponen a trastornos nutricionales tales como la aterosclerosis.
Palabras clave: Aterosclerosis, *Amazona aestiva*, Loro, los Trastornos nutricionales.

Introdução

A ordem Psittaciformes compreende aproximadamente 360 espécies[1], e o Brasil, com 72 espécies, é o país com maior diversidade. As aves desta ordem, conhecidas como psitacídeos, possuem numerosas papilas gustativas, entre 300 e 400, que são as mais diferenciadas de todas as aves. A ranfoteca é pregueada internamente e dotada de saliências transversais úteis na trituração de sementes. A língua é grossa, porém sensível e ágil no auxílio da quebra do alimento[2]. Seus pés são zigodáctilos, tendo o dígito I e IV direcionados para trás e o dígito II e III para frente, o que facilita a apreensão do alimento[3,4].

Os psitacídeos são classificados como herbívoros, com os sub-grupos dos granívoros, como os periquitos-australianos (*Melopsittacus undulatus*), dos frugívoros, como as araras (*Ara sp* e *Anodorhynchus sp*) e os papagaios (*Amazona sp*), dos nectívoros, como os lóris (família *Loridae*)[2,4,5,6], e dos onívoros, que se alimentam de frutas, sementes e insetos, como as cacatuas (família *Cacatuidae*) e calopsitas (*Nymphicus hollandicus*)[4,7]. A exceção é o Kea (*Nestor notabilis*), um psitacídeo encontrado na Nova Zelândia, que consome insetos e eventualmente carcaças de animais maiores em decomposição[8].

O conhecimento científico ainda limitado das necessidades nutricionais dos psitacídeos em cativeiro e a desinformação dos proprietários sobre os cuidados com essas aves favorecem a ocorrência das doenças nutricionais[9,10,11]. Aves que têm como base alimentar sementes oleaginosas como o girassol (*Helianthus annuus*), amendoin (*Arachis hypogaea)* e outros alimentos de elevado teor calórico geralmente estão desnutridas, ainda que o peso corpóreo esteja dentro dos limites de normalidade para a espécie[10]. A desnutrição ocorre pelo consumo de dietas ricas em calorias fazendo com que a ave consuma menor quantidade

de outros alimentos[12], uma vez que a saciedade é controlada pela exigência de energia (mais energia fornecida pela dieta, menor a vontade de consumo pelo animal)[13].

Dietas ricas em gorduras podem acarretar obesidade, esteatose hepática, aterosclerose e outros distúrbios[7,9,14,15].

Patogenia

A aterosclerose parece ser mais prevalente e severa entre aves do que entre qualquer espécie de mamíferos, com exceção dos seres humanos. Nas aves, a aterosclerose é prevalente em determinadas espécies, em outras não foi ainda relatada. As ordens suscetíveis são: Anseriformes (cisnes, patos, gansos), Columbiformes (pombas), Galliformes (galinhas, faisões, mutuns) e Psittaciformes (papagaios, araras, cacatuas, lóris)[16].

É uma inflamação crônica onde há o espessamento da parede do vaso arterial com o acúmulo de lipídio e deposição de colesterol, o que acarreta deposição de tecido fibroso e diminuição do lúmen arterial[16,17,18]. O estreitamento do lúmen vascular reduz o fluxo sanguíneo e consequentemente a oxigenação dos tecidos resultando em isquemia nas áreas que recebem o sangue arterial[16].

Nos psitacídeos, a aterosclerose é mais diagnosticada em espécies de médio porte, principalmente em papagaios[16] e em aves de idade avançada. A doença pode ser induzida pelo excesso de gordura e colesterol na dieta, provavelmente associada à alimentação com sementes oleaginosas, como o girassol, durante longo período[18,19]. Ocorre principalmente na aorta e nas artérias cefálicas, mas também podem ser encontradas lesões em outras artérias, variando de um paciente para outro[16]. A doença é lenta e progressiva, frequentemente inicia-se na juventude e progride com a idade[16].

Patologia

A lesão básica da aterosclerose é o ateroma, ou seja, placa composta de células inflamatórias, lipídeos e elementos fibrosos formada na túnica íntima do vaso se projetando para o lúmen e para a túnica média fragmentando a túnica elástica. No início da doença os ateromas são pequenos e compostos de coleções de células mononucleares, cujo citoplasma está repleto de gotículas de lipídeos. As células abaixo do endotélio da camada íntima assemelham-se a macrófagos, mas, na verdade, são células da musculatura lisa alteradas. Acredita-se que a proliferação das células de musculatura lisa preceda a deposição de lipídeos[17,18,20]. A oxidação das lipoproteínas dentro do espaço subendotelial é responsável pela resposta inflamatória que ocorre[18]. Os lipídeos acumulados são colesterol, ácidos graxos, triglicerídeos e fosfolipídeos[20,21].

À medida que a lesão progride, o tecido conjuntivo fibroso circunda as células repletas de lipídeos o que leva à designação da placa fibrosa. Aparentemente, trata-se de uma tentativa mal sucedida de cicatrização. Com a continuação da deposição de lipídeos e do processo de fibrose, as placas tornam-se confluentes e podem acabar envolvendo toda a parede arterial. Os lipídeos também se acumulam fora das células, especialmente próximo aos centros das placas. Presume-se que as células repletas de lipídeos sofram ruptura, entretanto, não está descartada a possibilidade de deposição extracelular direta. Esse quadro é observado no exame microscópico como uma área turva e clara, freqüentemente com colesterol assumindo aspecto cristalino, como é demonstrado pelas fendas de colesterol. Outras alterações histológicas são vistas nas lesões avançadas, como hialinização de tecido conjuntivo fibroso, necrose (focal a difusa) de áreas com placas, calcificação e metaplasia óssea. O endotélio pode estar destruído (ulcerado), expondo a placa ao lúmen e causando a formação de êmbolos ateromatosos e trombose local[16,20].

Sinais Clínicos

Papagaios normalmente não apresentam sinais clínicos evidentes, podendo ocorrer morte súbita. Porém, se houver sinais clínicos, estão relacionados com a diminuição de fluxo sangüíneo ao sistema nervoso central ou a falhas do coração, manifestando letargia, dispnéia, anorexia, paresia dos membros torácicos. Como estas aves estão normalmente confinadas em gaiolas e exercitarem-se pouco, permanecem assintomáticas até serem eventualmente forçadas ao exercício e assim manifestar sinais clínicos[16].

Diagnóstico

O diagnóstico é difícil e nem sempre possível em aves vivas[16]. Auscultação e a radiografia podem auxiliar no diagnóstico. Na auscultação ouve-se murmúrio (por fonocardiografia) ou alteração no ritmo cardíaco (por eletrocardiografia), embora seja pouco relatado. Exames radiográficos podem ser usados para observar anormalidades cardíacas, mas é difícil identificar alterações anatômicas nas veias e artérias, em razão da complexidade da porção cranial da cavidade celomática das aves [16]. A aterosclerose deve ser considerada em todos os pacientes com distúrbios respiratórios e circulatórios que apresentem também sinais neurológicos ou letargia[16].

Relato de Casos

- Caso 1:

Papagaio-verdadeiro (*Amazona aestiva*), fêmea, com aproximadamente 14 anos de idade, foi atendido em domicílio por queixas de arrancamento de penas e crescimento exacerbado de bico. O proprietário informou que a alimentação da ave consistia basicamente de girassol, ração comercial extrusada (fornecida por menos de um ano), frutas, ervilha e quiabo.

No primeiro exame físico a ave pesou 340 g, notou-se condição física regular a bom, ativo e alerta, nas asas haviam penas quebradiças e penas novas pequenas em local das rêmiges, na face medial dos membros pélvicos haviam áreas aptéricas e tecido epitelial descamativo generalizado. Instituiu-se tratamento para foliculite e lesões por arrancamento de pena com enrofloxacina 15 mg/kg, SID, VO, por 21dias e fluoxetina 3 mg/kg, SID, VO, até remissão de sinais clínicos.

Após aproximadamente noventa dias da primeira consulta, o proprietário observou o animal aparentemente bem e subitamente, em intervalo de vinte minutos, encontrou a ave dispneica em decúbito lateral, vindo a óbito após dez minutos.

Na necropsia o animal apresentava estado corpóreo de regular a bom, ausência de todas as rêmiges em ambas as asas com presença apenas de penas novas (**Figura 1**), rinoteca e unhas com crescimento exacerbado. Em órgãos internos apresentava hidropericárdio (**Figura 2**), cardiomegalia, congestão pulmonar e fígado com bordos arredondados e lobo direito com os bordos esbranquiçados.

FONTE: ERICA COUTO

Figura 2: Hidropericárdio

O exame histopatológico indicou espessamento moderado a severo em artérias de grande calibre, com obstrução de até 60% da luz. Alteração da túnica média do vaso sanguíneo com macrófagos espumosos fendas de colesterol e focos de calcificação. Artéria com foco de condroplasia, além de mineralização caracterizando aterosclerose moderada a severa (**Figura 3**). Epicardite multifocal crônica discreta, associada a degeneração multifocal de miocárdio e mineralização sub-endocardica, colangiohepatite moderada sub-aguda e multifocal associada a moderada hiperplasia ductal, celomite crônica discreta multifatorial e antracose.

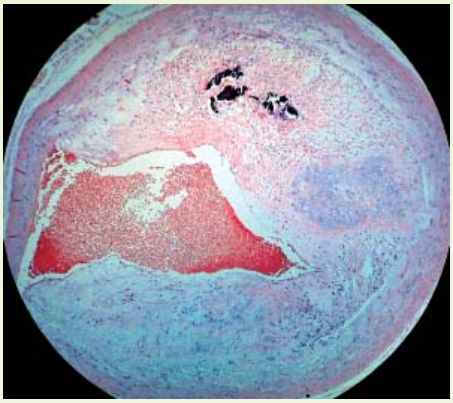

FONTE: NATALIA FERNANDES

Figura 3: Espessamento de túnica média, presença de macrófagos, fendas de colesterol, focos de calcificação e condroplasia, caracterizando aterosclerose

• Caso 2:

Papagaio-verdadeiro (*Amazona aestiva*), macho com aproximadamente 17 anos de idade, foi atendido em domicílio com queixa de letargia, apatia, sonolência e anorexia. O proprietário relatou que a dieta era composta, em grande parte por girassol, mistura sementes (amendoim, milho e outras), frutas e pão com leite.

No primeiro exame físico notou-se que o animal estava com o esterno proeminente pesando 434g, apático, sonolento e na auscultação foi percebido leve estertor respiratório. Foi instituído tratamento suporte com fluído (solução fisiológica sub-cutânea) no primeiro dia e enrofloxacina 15mg/kg, SID, VO, por 15 dias, por apresentar estertor respiratório e suspeita de infecção respiratória.

Após sete dias foi relatado melhora do quadro clínico e retomado o fornecimento da alimentação usual. Após vinte e três dias da primeira consulta o paciente voltou a apresentar os mesmos sinais clínicos e no dia seguinte a ave veio a óbito apresentando dispneia.

Na necrópsia o animal apresentava estado corpóreo regular com o esterno evidente, cardiomegalia (**Figura 4**), aumento do calibre dos grandes vasos cardíacos (**Figura 5**), deposição de gordura em grandes vasos (**Figura 6**), pulmão congesto e fígado com bordos arredondados.

O exame histopatológico indicou marcante espessamento da túnica média dos grandes vasos, com presença de macrófagos espumosos e grande quantidade de fendas de colesterol, além de áreas extensas de metaplasia cartilaginosa e discreta proliferação da túnica íntima, caracterizando aterosclerose severa (**Figura 7**). Foi descrito também epicardite subaguda discreta a moderada, localmente extensiva e discreto rendilhamento, degeneração e necrose de cardiomiócitos com infiltração gordurosa discreta, além de leve antracose.

FONTE: ERICA COUTO

FONTE: ERICA COUTO

Figura 4: Cardiomegalia

FONTE: ERICA COUTO

Figura 5: Aumento do calibre dos grandes vasos cardíacos

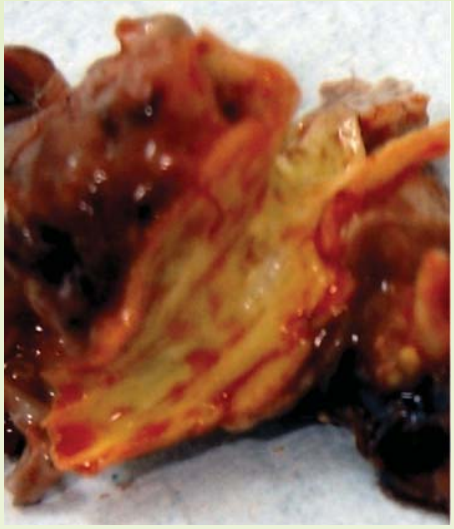

FONTE: ERICA COUTO

Figura 6: Deposição de gordura em grandes vasos

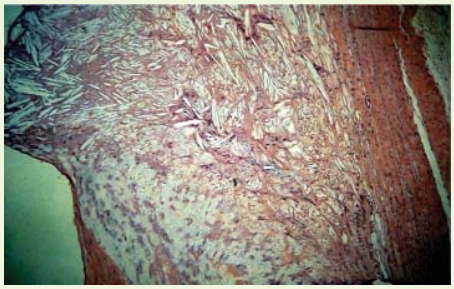

FONTE: NATALIA FERNANDES

Figura 7: Observa-se marcante espessamento de túnica média de grandes vasos, com presença de macrófagos espumosos e grande quantidade de fendas de colesterol. Além de áreas extensas de metaplasia cartilaginosa e discreta proliferação da íntima associada

• Caso 3:

Papagaio-verdadeiro (*Amazona aestiva*), fêmea com aproximadamente sete anos de idade, foi atendido com queixa de apatia, penas eriçadas e anorexia. O proprietário relatou que a alimentação da ave consistia de sementes de girassol, mistura de sementes, frutas, pão com leite e café, arroz, feijão, bolacha doce e salgada.

No exame clínico o paciente apresentava obesidade (435 g), apatia, estertor respiratório evidente, dispneia, coloração das penas alteradas (amarelas) no dorso (**Figura 8**) e nos membro torácicos, fezes sem consistência de coloração verde e com halo e urato esverdeado. Foi instituído tratamento suporte com solução fisiológica subcutânea, enrofloxacina 15 mg/kg, SID, VO, 15 dias por apresentar estertor respiratório e suspeita de infecção respiratória, oxigenioterapia após contenção por apresentar dispneia. Animal veio a óbito no período noturno do mesmo dia do atendimento clínico.

Na necropsia foi constatada obesidade com depósito de gordura em tecido sub cutâneo na região ventro-caudal e na

FONTE: ERICA COUTO

Figura 8: Presença de alteração de coloração de penas (amarelas) em dorso

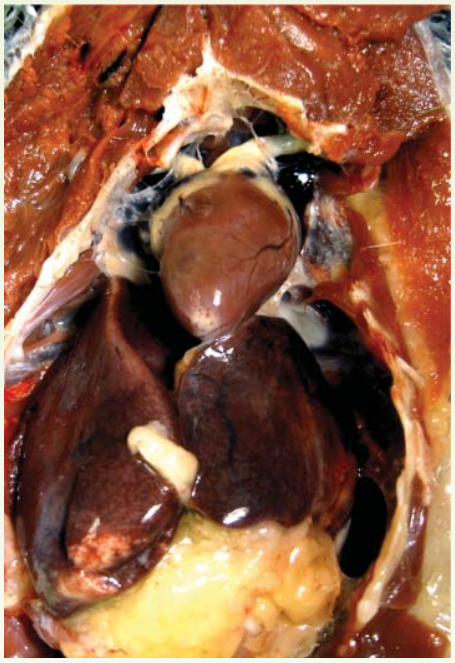

FONTE: ERICA COUTO

Figura 9: Cavidade celomática com coleção de gordura, cardiomegalia e alteração de bordos hepático

cavidade celomática (recobrindo alças intestinais), rêmiges das duas asas e penas do dorso com manchas amareladas, opacidade de pericárdio e acúmulo de gordura na base do coração (**Figura 9**), pulmão com lesão circular fibrosa branca com margens acinzentadas e presença de pigmentação azulada circulares nos dois lobos pulmonares, fígado com margens arredondadas e esbranquiçadas e esplenomegalia.

O exame histopatológico indicou deposição de material basofílico amorfo acelular intenso e difuso em artérias da base associado á inúmeros cristais de colesterol, caracterizando aterosclerose intensa, mineralização intensa e multifocal no endotélio cardíaco e vascular de algumas veias, broncopneumonia intersticial necrótica associada a miríade de fungos intralesionais com hifas compatíveis morfologicamente com *Aspergillus spp* e esteatose intensa e multifocal caracterizando hepatite aguda discreta e multifocal.

Discussão

As doenças nutricionais, tanto excessos como deficiências de nutrientes, ocorrem em função dos proprietários acreditarem que as aves estão saudáveis quando estão comendo e possuem peso normal[9,10,22].

A obesidade e suas conseqüências relatadas neste trabalho tiveram origem alimentar, uma vez que a dieta das aves era altamente energética (com excesso de carboidratos e gorduras), incluindo semente oleaginosa (girassol), alimentos humanos, falta de exercício físico (sedentarismo) e alimentação "ad libitum"[4,13,15,23,24,25,26,27].

A aterosclerose pode ser induzida pelo excesso de gordura e colesterol na dieta, e provavelmente está associada à alimentação com sementes oleaginosas, como o girassol, por longos períodos[15,19]. É uma doença comum em papagaios, principalmente do gênero *Amazona* sp, em que a gravidade da doença aumenta conforme a idade[28].

Os sinais clínicos notados pelos proprietários foram letargia, dispnéia, anorexia e colapso repentino, que estão relacionados com a diminuição do fluxo sanguíneo ao sistema nervoso central ou a falhas do coração, como já descrito em literatura[16].

A aterosclerose por ser uma inflamação crônica[16,18], pode desencadear outros processos inflamatórios como o hidropericardio, encontrado no caso 1, que por sua vez pode se desenvolver a partir de processos inflamatórios ou deficiências nutricionais[17].

A hepatomegalia observada nos exames *post mortem* é conseqüente ao acúmulo de gordura hepática. Normalmente 5% do peso do fígado correspondente à gordura, mas em muitos casos de lipidose esta pode subir para 50% ou mais. O fígado torna-se muito dilatado o que leva a hemorragias[29] manifestada por pequenos focos hemorrágicos superficiais[30,31,32].

Outros sinais clínicos apresentados nos pacientes como empenamento deficiente e dispnéia são compatíveis com a obesidade e lipidose hepática [15,27,31,33,34,35], assim também como o urato esverdeado[25].

Microscópicamente as lesões ateromatosas nas paredes dos vasos podem ser caracterizadas no exame histopatológico pelas fendas de colesterol, juntamente com a hialinização de tecido conjuntivo fibroso, necrose, calcificação e metaplasia óssea[16,20], como também observado nos casos relatados.

Os históricos clínicos juntamente, com os exames macroscópico e histopatológico, permitem concluir o diagnóstico de aterosclerose associado com excesso de gordura, gerado por deficiência nutricional.

Conclusão

A dieta a base de mistura de sementes calóricas e alimentos humanos inapropriados pode contribuir significativamente para o desenvolvimento da aterosclerose. A característica do desenvolvimento crônico progressivo da aterosclerose dificulta o diagnóstico em vida, tornando necessários exames complementares. ✚

Agradecimento: Agradecemos a médica veterinária Natalia Fernandes por ceder as imagens dos exames histopatológico para ilustração deste trabalho.

Referências

1 - O´MALLEY, B. Avian Anatomy and physiology. In:____ **Clinical Anatomy And Physiology of Exotic Species**. Germany: Sanders, Elsevier Science, cap. 6, p.97, 2005.

2 - SICK, H. Ordem Psittaciformes. In: __ **Ornitologia Brasileira**. 4º impressão. Rio de Janeiro- RJ: Editora Nova Fronteira, cap.10, p.351-382, 2001.

3 - BROWN, N.H.H. Psittacine birds. In: TULLY, T.N. JR, T.N.; LAWTON, M.P.C; DORRESTEIN, G.M.. **Avian Medicine**. Oxford: Reed Educational and Professional Publishing Ltd, cap.6, p.116-120, 2000.

4 - LAMBERSKI, N. Psittaciformes (Parrots, Macaws, Lories). In: FOWLER, M.E.; MILLER, R.R. **Zoo and Wild Animal Medicine**. Fifth edition. St Louis: Sanders, Elsevier Science, cap.22, p.187-210, 2003.

5 - TULLY, Jr.T.N. Birds. In: MITCHELL, M.A. e TULLY, Jr. T.N. **Manual of Exotic Pet Pratictice**. St Louis: Sanders, Elsevier Science, cap.10, p.253- 267, 2009.

6 - BROWN, N.H.H. Aves Psitaciformes. IN: TULLY, T.N. Jr.; DORRESTEIN, G.M. e JONES, A.K. **Clínica de Aves**. Segunda Edição. Rio de Janeiro: Elsevier Editora, cap.7, p.122-148, 2010.

7 - MACWHIRTER, P. Basic anatomy, physiology and nutrition. In: TULLY, Jr., T.N.; LAWTON, M.P.C.; DORRESTEIN, G.M. **Avian Medicine**. Oxford: Reed Educational and Professional Publishing Ltd, cap.1, p.14-24, 2000.

8 - FORSHAW, J.M. **Parrots of the word**. Forshaw J.M. TFH Publications, Inc, p.138, 1978.

9 - KOLLIAS, G.V. e KOLLIAS, H.W. Alimentación de aves passeriformes y psitácidos. IN: Hand Thatcher Remillard Roudebush. **Nutrición Clínica En Pequeños Animales**.Quarta Edición. Mark Morris Institute, Kansas, cap.30, p.1141-1155, 2000.

10 - KOLLIAS, G.V. Diets, feeding practices, and nutritional problems in psittacine birds.**Veterinary Medicine**, Jan, v.90 (1-6), p29-39, 1995.

11 - ULLREY, D.E.; ALLEN, M.E.; BAER, D.J. Formulated Diets Versus Seed Mixtures for Psittacines. **The Journal of Nutrition,** v.121 (11 supplement), p.193-205, 1991.

12 - FORBES, N.A. Avian Nutrition. **The Veterinary Quarterly**, April; v.20, supplement 1, p.S64-S65, 1998.

13 - CARCIOFI, A.C.; SAAD, C.E.P. Nutrition and Nutritional Problems in Wild Animals. In: FOWLER, M.E.; CUBAS, Z.S. **Biology, Medicine, and Surgery of South American Wild Animals.** Iowa: Iowa State University Press, cap.36, p.425-436, 2001.

14 - FOWLER, M.E. Nutricional disorders of birds. In:___ **Zoo and Wild Animal Medicine**. 1ºedição. Philadelphia, PA. W.B. Saunders Company, p.203-207, 1986.

15 - MACWHIRTER, P. Malnutrition. In: RITCHIE, B.W.; HARRISON, G.J.; HARRISON, L.R. **Avian Medicine principles and application**. Flórida: Wingers Publishing, Inc, cap.3, p.63-94, 1994.

16 - BAVELAAR, F.J.; BEYNEN, A.C. Atherosclerosis in parrots. A review. **Veterinary Quarterly**, Jun, v.26(2), p.50-60, 2004.

17 - COELHO, H.E. Sistema Cardiovascular. In:__. **Patologia das Aves**. São Paulo, Tecmedd Editora, p.60, 61,69, 2006.

18 - HARRISON, G.J. e McDONALD, D. Nutritional Considerations Section II Nutricional Disorders. IN: HARRISON, G.J. e LIGHTFOOT, T.L.. **Clinical Avian Medicine Volume I.** Florida, Spix Publishing, cap.4, section II, p.131-132, 2006.

19 - MACWIRTER, P. Anatomia, fisiologia e nutrição básica. In: TULLY, T.N,JR.; DORRESTEIN, G.M. e JONES, A.K.. **Clínica de Aves**. Segunda Edição. Rio de Janeiro: Elsevier Editora. Cap. 1, p.46-47, 2010.

20 - JONES, T.C.; HUNT, R.D.; KING, N.W. Sistema Cardiovascular. In __ **Patologia Veterinária**. 6º edição. São Paulo: Editora Manole Ltda., cap.213, p.1012-1014, 2000.

21 - BEITZ. D.C. Metabolismo de proteínas e aminoácidos. In: SWENSON, M.J.; REECE, W.O. **Dukes, Fisiologia dos Animais Domésticos**. 11º edição. Rio de Janeiro: Ed. Guanabara Koogan, cap.26, p.430-443, 1996.

22 - ULLREY, D.E.; ALLEN, M.E.; BAER, D.J. Formulated Diets Versus Seed Mixtures for Psittacines. **The Journal of Nutrition,** v.121 (11 supplement), p.193-205, 1991.

23 - CARCIOFI, A.C; OLIVEIRA, L.D. Doenças nutricionai. In: CUBAS, Z.S.; SILVA, J.C.R; CATÃO-DIAS, J.L. **Tratado de Animais Silvestres**, Primeira Edição. São Paulo. Editora Roca, cap.53, p.847-851, 2007.

24 - NELSON, R.W. Distúrbios metabólicos e eletrolíticos. In: NELSON, R.W.; COUTO, C.G.. **Medicina Interna de Pequenos Animais**. 2ºedição. Rio de Janeiro: Ed. Guanabara Koogan S.A, cap.54, p.639-640, 2001.

25 - RUPLEY, A.E. Doenças comuns e tratamento. *In*: **Manual de clínica aviária**. São Paulo: Editora: Roca, cap.9, p.314-325, 1999.

26 - SMITH, J.M.; ROUDYBUSH, T.E. Nutritional Disorders. In: ALTMAN, R.B.; CLUBB, S.L.; DORRESTEIN, G.M.; QUESENBERRY, K. **Avian Medicine and Surgery**. Philadelphia: W.B. Saunders Company, cap.30, p.501-516, 1997.

27 - PICOUX, B.J.; BRUGÈRE, H.. Metabolic Diseases. In: BURR, E.W. **Companion Bird Medicine**. 3º edição. Iowa: Iowa State University Press, cap.12, p.76-77, 1987.

28 - BAVELAAR, F.J.; BEYNEN, A.C. Severity of Atherosclerosis in Parrots in Relation to the Intake of Linolenic Acid. **Avian Diseases**, Jul-Sep; vol.47(3), p.566-577, 2003.

29 - BERGMAN, E.N. Distúrbios do Metabolismo dos Carboidratos e Gordura. In: SWENSON, M.J.; REECE, W.O. **Dukes, Fisiologia dos Animais Domésticos**. 11ºedição. Rio de Janeiro:Editora Guanabara Koogan, cap.27, p.455-456, 1996.

30 - GORDON, R.F. Nutritional disorders. In __ **Poultry Diseases**. 1ºedição. London: Bailiere Tidall, cap.5, p.170-172, 1977.

31 - LUMEIJ, J.T. Hepatology. In: RITCHIE, B.W.; HARRISON, G.J.; HARRISON, L.R. **Avian Medicine principles and application**. Flórida: Wingers Publishing, Inc, cap.20, p.522-537, 1994.

32 - BARNES, H.J. Emerging diseases/ hepatic lipidosis os turkeys. In: BARNES, H.J.; BEARD, C.W.; MCDOUGLAD, L.R.; SAIF; Y.M. **Diseases of Poultry**. 10º edição. Iowa. Iowa State University Press, cap.37, p.1042-1044, 1997.

33 - GODOY, S.N. Psittaciformes (Arara, Papagaio, Periquito). In: CUBAS, Z.S.; SILVA, J.C.R.; CATÃO-DIAS, J.L. **Tratado de Animais Silvestres**. 1º edição. São Paulo: Editora Roca, cap.16, p.223, 242-243, 2007.

34 - GODOY, N.S. **Patologia Comparada de Psitacídeos Mantidos em cativeiro no Estado de São Paulo**. 2001.Tese (Mestrado em Patologia) - Faculdade de Medicina Veterinária e Zootecnia da Universidade de São Paulo, São Paulo, 2001.

35 - WADSWORTH, P.F.; JONES, D.M.; PUGSLEY, S.L. fatty liver in birds at the zoological society of London. **Avian Pathology**, vol.13, p.231-239, 1984.