Macrorhabdus ornitogaster em AGAPORNIS (*Agapornis* sp) Relato de caso

***Macrorhabdus ornitogaster* in *Agapornis (agapornis sp)* Case report**

GRAZIELLA CARDOSO PADOVEZI

Figura 1: Ave prostrada

RESUMO: A megabacteriose é uma afecção fúngica causada por *Macrohrabdus ornithogaster,* que acomete diversas espécies aviárias. Sua importância clínica se dá pelo fato da alta morbidade e a baixa mortalidade, sendo que muitas aves são portadoras assintomáticas. A doença é oportunista e o fungo se torna patogênico em algumas circunstâncias, como em situações de imunossupressão e estresse. O presente estudo relata o caso de um *Agapornis* sp., que chegou a uma clínica Veterinária particular apresentando quadro de emagrecimento progressivo, anorexia e prostração. Ao exame microscópico de fezes frescas foram observadas estruturas na forma de grandes bastonetes. Tratamento com Itraconazol foi iniciado e após 15 dias houve grande melhora do paciente e repetiu-se o exame de fezes sendo esse negativo.
Unitermos: Megabactéria, *Macrohrabdus ornithogaster*, *Agapornis* sp.

ABSTRACT: The megabacteriosis is a disease caused by the fungus *Macrorhabdus ornithogaster* wich attacks various avian species. Its clinical importance is partly because of high morbidity and low mortality, and many birds are asymptomatic. The disease is opportunistic, which becomes pathogenic under some circumstances, as in situations of immunosuppression and stress. The present study reports the case of a *Agapornis* sp which came to a private Veterinary clinic with the symptoms of progressive weight loss, anorexia and prostration. Examination of fresh fecal was observed structures in the form of large rods. Itraconazole treatment was initiated and after 15 days there was a great improvement in the patient and now the fecal test was negative.
Keywords: Megabacteriosis, *Macrohrabdus ornithogaster*, *Agapornis* sp

Graziella Cardoso Padovezi
Pós-Graduada em Patologia Clínica pelo Instituto QUALITTAS, Padovet - Patologia Clínica Veterinária
(gpadovezi@hotmail.com)

Vivian Marques Massarotto
Mestranda do setor de Anatomia dos Animais Domésticos e Silvestres - FMVZ/USP
(vivi.massarotto@hotmail.com)

Roberta Consani
Médica Veterinária Autonoma
(roconsani@yahoo.com.br)

Lauro L. Soares Neto
Médico Veterinário - Zoológico Municipal de Bauru
(1º Tesoureiro da Associação Brasileira de Veterinários de Animais Selvagens - ABRAVAS)

Érica Pereira Couto
M.V., Consultório Veterinário
(Tukan ericavet@uol.com.br)

Introdução e Revisão de Literatura

O fungo *Macrohrabdus ornithogaster*, até pouco tempo conhecido apenas por Megabactéria, é um ascomiceto anamórfico, oportunista, que se torna patogênico em algumas circunstâncias, como em situações de imunossupressão, tendo sua manifestação clínica conhecida como megabacteriose ou gastrite por Megabactéria[1,2].

Macrorhabdus ornithogaster é uma levedura ascomiceto anamórfico encontrado somente no estômago das aves. A infecção é geralmente benigna, mas também tem sido associada com a doença em algumas espécies de aves em algumas circunstâncias[1]. Em raspados de mucosa e de fezes, o organismo se apresenta sob a forma de uma haste comprida e reta que varia de 20 a 80 mm em comprimento e 2-3 mm de largura,com suas extremidades arredondadas, são gram-positivas, mas apenas o citoplasma se cora com a coloração. A infecção tem sido descrita em uma variedade de espécies de aves, incluindo galinhas, perus, avestruzes, diversas espécies de papagaios, emas, agapornis e periquitos australianos[3,4,5,6,7,8,9].

Há também um relato de um organismo semelhante de *M. ornithogasternas* encontrado em uma amostra de secreção nasal de um gato com infecção respiratória e em um lavado broncoalveolar de um cachorro. No entanto, o trabalho não descreve como o autor concluiu que o organismo que foi observado era de fato o fungo, sendo assim ainda não comprovado[11].

A principal fonte de infecção são aves porta-

doras assintomáticas. MOORE *et al.* (2001) realizaram um estudo utilizando periquitos-australianos e demonstraram que não ocorre transmissão vertical da megabactéria e que a alimentação entre parentes através da regurgitação do alimento e a contaminação fecal-oral constituem a forma mais comum de transmissão do agente. A megabacteriose é uma doença caracterizada por emagrecimento progressivo, regurgitação, prostração,alimento não digerido nas fezes, apatia e morte[1].

A doença têm o potencial de ulcerar a mucosa do estômago glandular de aves, este leva à perda de sangue, predispondo o animal à infecções secundária por outros organismos interferindo na digestão. Inicialmente, com a ulceração os animais infectados apresentam diarreia, param de comer e ficam com as penas arrepiadas. Conforme a doença progride, as aves começam a emagrecer, e ficam anêmicas, tendo dificuldade em manter a pressão arterial normal, ficando com as mucosas hipocoradas e as extremidades frias[13].

Para diagnosticar a presença e sintomas de *M. ornithogaster* em aves podem ser realizados esfregaços de fezes frescas examinados no microscópio, achados microscópicos e macroscópicos de necropsia incluindo dilatação pró-ventricular e pontos hemorrágicos e ainda esfregaço da moela[13]. Na necrópsia, se pode observar proventriculite ou úlceras proventriculares com ou sem hemorragia. As lesões são mais frequentemente observadas na parte intermédia gástrica. Os organismos se situam densamente em focos de tecido necrótico. Geralmente existe uma pequena reação celular inflamatória associada com o organismo, a qual pode ser vista nos fragmentos em microscopia com baixa magnificação ou aumento. Citologias do fígado e baço podem ser úteis na identificação da bactéria, as quais podem estar encapsuladas nos tecidos[15]. O diagnóstico diferencial para a Megabactéria são tricomoníase, coccidiose, Bouba Aviária[23].

É importante ressaltar que o diagnóstico de megabacteriose não deve ser unicamente baseado na presença do *M. ornithogaster* e sim no somatório de histórico, sinais clínicos e presença do microorganismo em fezes, lavado proventricular e esfregaços da moela. Isto se deve ao fato de algumas vezes a ave possuir o fungo, mas não apresentar sinal clínico algum e, portanto não estar doente[14].

O tratamento deve ser realizado apenas em animais que apresentam sinais clínicos. As drogas mais eficientes já relatadas para megabacteriose são: Anfotericina B, Nistatina ou Cetoconazol[14,16,17,18].

O tratamento mais eficaz relatado contra a Megabactéria foi anfotericina B, na dose de 100 mg/kg/BID durante 30 dias[19,20].

Relato de Caso

Uma ave da espécie *Agapornis* sp, adulta, foi atendida em uma clínica veterinária particular em São Paulo/SP, apresentando histórico de emagrecimento progressivo, anorexia, arrancamento de penas e prostração, com surgimento há sete dias.

No exame físico observou-se emaciação, grande quantidade de fezes secas aderidas nas retrizes e cloaca e fezes bastante volumosas na gaiola. Realizou-se fluidoterapia por via subcutânea com suplementação de polivitamínico e antibióticoterapia com enrofloxacina. No segundo dia de tratamento, o proprietário relatou normorexia e persistência da prostração.

Ao décimo dia de tratamento, a ave apresentou prurido e arrancamento de penas (**Figura 1**). Ao exame físico, a pele se apresentava íntegra mesmo nas áreas de apterícia. Observava-se a persistência de fezes muito volumosas na gaiola e as mesmas foram coletadas enquanto frescas. Realizou-se exame de fezes pelo método de esfregaço direto e notava-se grande quantidade de fibras e alimentos mal-digeridos no material coletado. Em microscopia óptica, com aumento de 400x, estruturas alongadas similares a grandes bastonetes (**Figura 2**). A lâmina foi então corada com Panótico Rápido para melhor visualização, e observado em aumento 1.000x (**Figura 3**).

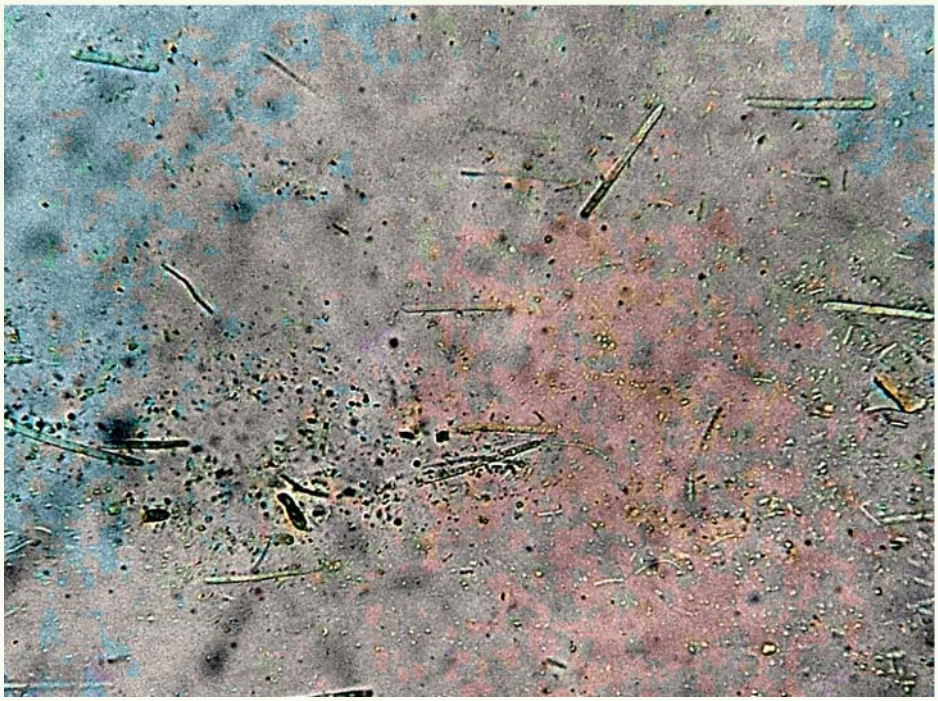

GRAZIELLA CARDOSO PADOVEZI

Figura 2: ***Megabactéria em esfregaço direto das fezes (400x)***

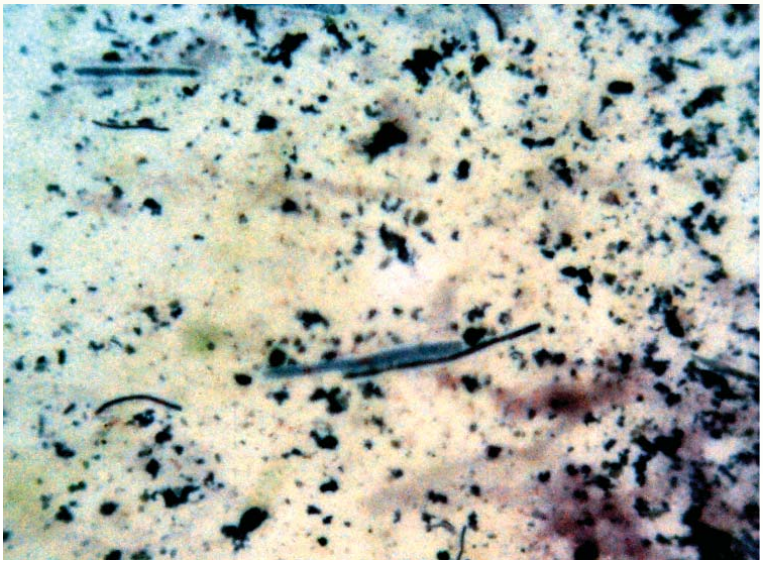

GRAZIELLA CARDOSO PADOVEZI

Figura 3: ***Megabactéria em esfregaço de fezes, corado por Panótico Rápido (1.000x)***

Iniciou-se então, tratamento com Itraconazol na dose de 10 mg por quilo de peso a cada 24 horas e adição de 16 ml de ácido acético por litro de água do bebedouro da ave, indicada como adjuvante na terapia antifúngica[24]. Após 15 dias de tratamento, houve grande melhora do paciente e novo esfregaço direto de fezes foi realizado, cujo resultado obtido foi negativo para *M. ornithogaster*.

Discussão

A megabacteriose é uma infecção fúngica de recorrência comum na clínica de aves em diversos países[1,4,10,15,21], inclusive no Brasil[1,21], porém seus métodos terapêuticos e profiláticos necessitam de maiores estudos[1,23]

Além do tratamento com antifúngicos, faz-se necessário o tratamento de suporte, uma vez que muitas aves, como a relatada em nosso trabalho, podem apresentar anorexia e sinais de fraqueza.

Os sinais clínicos observados no caso são compatíveis com aqueles relatados em literatura, todavia não foi encontrada citação de auto-mutilação como sinal clínico em relatos de animais acometidos por tal infecção e, uma vez, que o animal parou de arrancar as penas com o tratamento antifúngico, acreditamos em uma possível ligação com a megabacteriose.

Diversos antifúngicos são relatados para o tratamento desta afecção[3,5,10,14,15,16,18,20] sendo a anfotericina B a mais difundida e, segundo relatos a mais eficaz[19,20], porém no tratamento relatado, optou-se pelo uso de itraconazol por ser facilmente encontrado e possuir preço acessível.

O presente trabalho contribuiu para evidenciar que um esfregaço de fezes frescas, corado ou não com corante panótico pode ser suficiente para a observação e identificação do agente por profissional treinado, resultando em um método barato de diagnóstico em animais vivos, visto que, a megabacteriose é tipicamente diagnosticada *post mortem*[3,10,23].

Quanto a sua profilaxia, sugere-se um controle na introdução de animais portadores assintomáticos em criatórios livres de *M. ornithogaster*[3], porém, não se observa mudança significativa na forma de criação de aves destinadas para comercialização ou exposições visando prevenir a transmissão do agente.

O animal em estudo não possuía contactantes e foi adquirido em um pet shop há mais de um ano.

Conclusão

Apesar de bastante comum em algumas espécies aviárias, a megabacteriose é uma afecção ainda pouco difundida em trabalhos brasileiros. A grande dificuldade do clínico está em associar a doença com a sintomatologia clínica, que em sua maior parte é inespecífica, uma vez que não há sinal patognomônico da mesma. Muitas vezes o histórico de manejo incorreto fornece boa ferramenta de presunção para o clínico.

A necessidade de diferenciar as infecções por megabacteriose das demais afecções com sintomas inespecíficos e, ainda, infecções concomitantes não devem ser esquecidas na hora de tratar animais com megabacteriose.

Os custos elevados de exames de cultura fúngica e tratamento também se apresentam como um complicante para muitos proprietários com baixo poder aquisitivo, mas a utilização de esfregaços de fezes como métodos diagnóstico somado a anamnese constituem um método barato assim como o uso do itraconazol, como terapêutica. ✚

Referências

1 - MUNHOZ, L.S.; FINGER, P.F.; SIEDLER, B.S.; FISCHER, G.; HÜBNER, S.O.; SALLIS, S.E.; ALBANO, A.P.; MINELLO, L.F.; VILELA, C.; VARGAS, G.A. Presença de *Macrorhabdus ornithogaster* em Canários belga (*Serinus canarius*) oriundos da cidade de Pelotas, Rio Grande do Sul, 2004.

2 - HANNAFUSA, Y.; BRADLEY, A.; TOMASZEWSKI, E.; LIBAL, M.C.; PHALEN, D.N. Grouth and metabolic characterization of Macrorhabdus ornithogaster, **J Vet Diagn Invest,** 19:256-265, 2007.

3 - BAKER, J.R. Megabacteriosis in exhibition budgerigars. **Vet Rec,** 131:12-14, 1992.

4 - DORRESTEIN, G.M.; ZWART, P.; BUITELAAR, M.N. Problems arising from disease during the periods of breeding and rearing canaries and other aviary birds. **Tijdsch Diegeneesk,** 105:535-543, 1980.

5 - FILLIPPICH, L.J.; BOYLE, D.A.; WEBB, R.; FUERST, J.A. Megabacteria in birds in Australia. Aust **Vet Pract,** 23:71-76, 1993.

6 - GERLACH, H. Megabacteriosis. **Sem Avian Exotic Pet Med**, 10:12-19, 2001.

7 - MUTLU, O.F.; SECKIN, S.; RAVELHOFER, K. et al. Proventriculitis in domestic fowl (Gallus gallus var. dom. L., 1758) caused by megabacteria. **Tiera¨ rztl Prax,** 25:460-462, 1997.

8 - PENNYCOTT, T.W.; DUNCAN, G.; VENUGOPAL, K. Marek's disease, candidiasis and magabacteriosis in a flock of chickens (Gallus gallus domesticus) and Japanese quail (Coturnix japonica). **Vet Rec,** 153:293-297, 2003.

9 - PENNYCOTT, T.W.; ROSS, H.M.; McLAREN, I.M., et al. Causes of death of wild birds of the family Fringillidae in Britain. **Vet Rec,** 143:155-158, 1998.

10 - PHALEN, D. Diagnosis and management of Macrorhabdus ornithogaster (formerly megabacteria). **Vet Clin Exot Anim**, 8:299-306, 2005.

11 - COOKE, S.W. Role of megabacteria in mammals. **Vet Rec**, 146:44, 2000.

12 - COLIN, W. Megabacteria infection in Birds, 2007.

13 - TULLY, T.N. Avian medicine**.** England: Elsevier limited, p.170-171, 2003.

14 - ANON. Diagnosis and treatment options for megabacteria (Macrorhabdus ornithogaster). **Journal of Avian Medicine and Surgery,** 18, 189-195, 2004.

15 - RITCHIE, B.; HARRISON, G.; HARRISON, L. Avian Medicine: Principles and Application. **Wingers Publishing**, Lake Worth, Florida,1407p., 2004.

16 - FILLIPH, L.J.; PERRY, R.A. Drug trials against megabacteria in budgerigars (Melopsittacus undulatus). Australian Veterinary Practitioner 23, 184-189, 1993.

17 - TONELLI, A. Megabacteriosis in exhibition budgerigars. **Veterinary Record,** 132, 492, 1993.

18 - SCULLION, F.T.; SCULLION, M.G. Successful treatment of megabacteriosis in a canary (Serinus canaria) with nystatin. **The Veterinary Record,** 155, 528-529, 2004.

19 - FILLIPH, L.J.; HERDRIKZ, J.K. Prevalence of megabacteria in budgerigar colonies. **Aust Vet J,** 76:92-95, 1998.

20 - PHALEN, D.N.; TOMASZEWKI, E.; DAVIS, A. Investigation into the detection, treatment, and pathogenicityof avian gastric yeast. **Proc Assoc Avian Vet**, p.49-51, 2002.

21 - FÁCCIO, C.; GASPAR, P.N.; FREITAS, C.; MEDEIROS, D.M.; SALLIS, S.E.; ALBANO, A.N.; VARGAS, G.D. Ocorrência de Macrorhabdus ornithogaster em aves silvestres ornamentais oriundas da região sul do estado do Rio Grande do Sul. **XII Enpos**, 2010.

22 - MARLIER, D. Increasing incidence of megabacteriosis in canaries (*Serinus canarius domesticus*). **The Veterinary Journal** 172, 549-552, 2006.

23 - MOORE, R.P.; SNOWDEN, K.F.; PHALEN, D.N. A method of preventing transmission of So-called "Megabacteria" in budgerigars (Melopittacus undulates). **Jorn Med. Surg,** 15 (4): 283-287, 2001.

24 - JONHSON-DELANEY, C.A.; HARISON, L.R. IN: **Exotic Companion Medicine Handbook for Veterinarian**. Winger Publishing, Lake Worth, FL., p.209-210, 1996.